

## Case report

### Hernie interne supravésicale, cause rare d'occlusion intestinale aiguë

Harissou Adamou<sup>1,8</sup>, Oumarou Habou<sup>2</sup>, Ousseini Adakal<sup>3</sup>, Ibrahim Amadou Magagi<sup>1</sup>

<sup>1</sup>Service de Chirurgie Générale, Hôpital National de Zinder, Zinder, Niger, <sup>2</sup>Service de Chirurgie Pédiatrique, Assistant à la Faculté des Sciences de la Santé de Zinder, Zinder, Niger, <sup>3</sup>Service de Chirurgie Générale, Assistant à la Faculté des Sciences de la Santé de Maradi, Maradi, Niger

<sup>8</sup>Corresponding author: Harissou Adamou, Service de Chirurgie Générale, Hôpital National de Zinder, Zinder, Niger

Key words: Hernie supravésicale, occlusion intestinale, Niger

Received: 04/04/2015 - Accepted: 29/04/2015 - Published: 07/05/2015

#### Abstract

La hernie interne supravésicale est rare et se développe au niveau de la fossette supravésicale. Son diagnostic est très souvent fait à l'occasion d'une laparotomie pour occlusion intestinale. Dans ce travail, nous rapportons le cas d'un patient âgé de 49 ans admis aux urgences chirurgicales de l'HNZ pour syndrome occlusif. La laparotomie réalisée a permis de découvrir une anse grêle incarcérée dans une hernie interne supravésicale. Le geste chirurgical a consisté en une résection du sac associée à une fermeture en points séparés et les suites opératoires ont été simples. Devant toute occlusion intestinale aiguë, il faut avoir à l'esprit que la hernie interne supravésicale peut en être une cause inhabituelle.

**Pan African Medical Journal. 2015; 21:14 doi:10.11604/pamj.2015.21.14.6735**

This article is available online at: <http://www.panafrican-med-journal.com/content/article/21/14/full/>

© Harissou Adamou et al. The Pan African Medical Journal - ISSN 1937-8688. This is an Open Access article distributed under the terms of the Creative Commons Attribution License (<http://creativecommons.org/licenses/by/2.0>), which permits unrestricted use, distribution, and reproduction in any medium, provided the original work is properly cited.

## Introduction

---

Décrite pour la première fois en 1804 par Sir Astley Cooper [1], la hernie interne supravésicale est inhabituelle et peu rapportée dans la littérature [1-9]. Révélée souvent par une complication, la hernie interne supravésicale pose un problème diagnostique pour les cas simples. Elle est très souvent découverte à l'occasion d'un syndrome occlusif. Nous rapportons l'observation de la prise en charge d'un patient porteur d'une hernie supravésicale interne révélée par une occlusion intestinale aiguë.

## Patient et observation

---

Patient âgé de 49 ans aux antécédents de douleurs abdominales à type de coliques, était admis aux urgences dans un tableau de syndrome occlusif (douleur abdominale, arrêt des matières et des gaz, vomissements avec un ballonnement abdominal) évoluant depuis 36 heures. A l'examen, on retrouvait une bonne coloration des conjonctives et muqueuses, la température était à 37,6°C, la pression artérielle à 110/65 mm Hg et le pouls à 96 pulsations/mn. L'abdomen était distendu avec un tympanisme et une résistance élastique sans signes de péritonite. Les orifices herniaires étaient libres et le toucher rectal sans particularité. L'examen biologique notait un taux d'hémoglobine à 15,6g/dl, les globules blancs à 11200/ $\mu$ l, l'azotémie à 0,55g/l. La radiographie de l'abdomen sans préparation (ASP) montrait des images de niveaux hydro-aériques (**Figure 1**). Une laparotomie médiane sous ombilicale débordant en sus ombilicale a été réalisée. A l'exploration les anses intestinales étaient distendues en amont d'une portion iléale étranglée dans la fossette supravésicale. Cette zone incarcérée est située à 70 cm de la jonction iléo-cæcale. La réduction, faite après section du collet herniaire, découvrait une anse en souffrance mais viable (**Figure 2 A**). Une résection partielle du sac herniaire et fermeture simple par du vicryl 2/0 en points séparés ont été effectuées (**Figure 2 B**). Les suites opératoires étaient simples avec sortie à J4.

## Discussion

---

Les hernies supravésicales prennent naissance aux dépend des fossettes supravésicales qui sont situées entre les reliquats de l'ouraque et les artères ombilicales [3, 8]. Elles se forment en

dedans des artères ombilicales et s'épanouissent le plus souvent dans l'espace de Retzius où elles s'engagent latéralement dans la paroi abdominale antérieure formant ainsi les hernies supravésicales externes ou latérovésicales [4, 5, 8]. Plus rarement le sac se forme autour de l'espace qui entoure la vessie pour former la hernie interne supravésicale [8, 9]. Les hernies internes ne représentent que 0,5 à 1% des toutes les causes d'occlusion intestinale. La hernie interne supravésicale constitue une forme rare de hernies internes et son incidence demeure difficile à apprécier [1- 7]. Elle atteint préférentiellement l'homme de plus de 50ans [4, 5]. Le diagnostic préopératoire fortuit, peut être exceptionnellement évoqué devant des signes scannographiques [2, 6, 9]. Dans notre observation, comme pour de nombreux auteurs [1, 2, 4, 5], le diagnostic de l'occlusion intestinale aiguë était facile, cependant la hernie supravésicale était une découverte per-opératoire. Même si le diagnostic préopératoire reste inhabituel, certains auteurs avaient rapporté des cas déjà évoqués par la tomодensitométrie abdominale avant l'intervention chirurgicale [1, 6, 9]. La suture simple du sac herniaire est suffisante pour certains auteurs et permet de prévenir les récives [1, 3]. Dans notre cas, nous avons réalisé une résection de l'excès du sac et une fermeture en points séparés. La hernie interne supravésicale est de bon pronostic [1] et il dépend surtout de la précocité du diagnostic et de la prise en charge de l'occlusion intestinale. Certains auteurs avaient réalisé une résection intestinale à cause de la nécrose [3,9].

## Conclusion

---

La hernie supravésicale interne est rare. Son diagnostic est le plus souvent établi en peropératoire lors de la prise en charge d'une occlusion intestinale aiguë. Son traitement simple par la fermeture du sac permet d'éviter les récives. Devant une occlusion intestinale aiguë, il faut avoir à l'esprit que la hernie interne supravésicale peut en être une cause inhabituelle.

## Conflits d'intérêts

---

Les auteurs ne déclarent aucun conflit d'intérêts.

## Contributions des auteurs

---

Tous les auteurs ont contribué à la conduite de ce travail. Tous les auteurs déclarent également avoir lu et approuvé la version finale du manuscrit.

## Figures

---

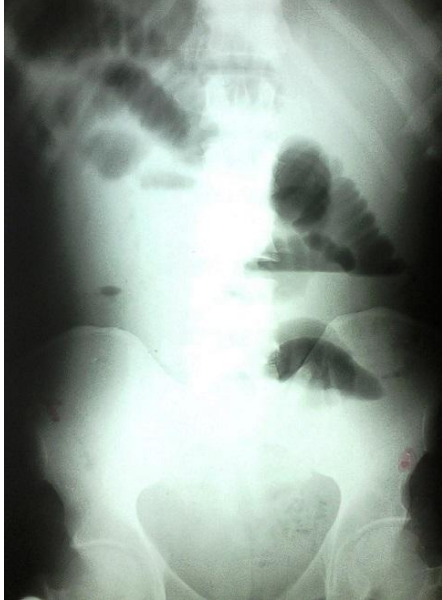**Figure 1:** Radiographie de l'abdomen sans préparation montrant des images en faveur d'une occlusion intestinale

**Figure 2:** (A) orifice herniaire supravésical, à côté une anse grêle viable après libération; (B) résection partielle du péritoine pelvien constituant le sac herniaire avant la suture

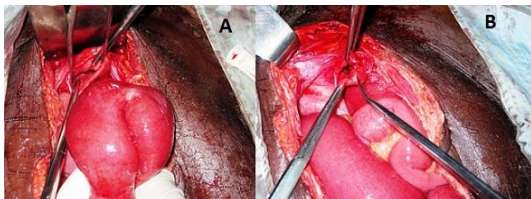
## Références

---

1. Jerreya H, Zenaïdi H, Dziri C. Supra-vesical hernia presenting as intestinal obstruction. *J Visc Surg.* 2014 Jun; 151(3): 235-6. **PubMed | Google Scholar**
2. Jan YT, Jeng KS, Liu YP, Yang FS. Internal supravescical hernia. *Am J Surg.* 2008 Oct; 196 (4): 27-8. **PubMed | Google Scholar**
3. Saravanan B, Paramu MKA, Ranganathan E. Supravescical hernia: a rare cause of intestinal obstruction. *Int J Surg.* 2008 Dec; 6 (6): 471 - 2. **PubMed | Google Scholar**
4. Kotobi H, Echaieb A, Gallot D. Traitement chirurgical des hernies rares. *EMC-Chirurgie.* 2005 Aug; 2(4) : 425 - 239. **PubMed | Google Scholar**
5. Hrarat L A, Kotobi H. Traitement chirurgical des hernies internes. *EMC - techniques chirurgicales- Appareil digestif.* 2013 Nov ; 29(4) :1- 13. **PubMed | Google Scholar**
6. Bouassida M, Sassi S, Touinsi H, Kallel H, Mongi Mighri M, Chebbi F et al. Interna supravescical a rare cause of intestinal obstruction: report of two cases. *The Pan African Medical Journal.* 2012 Jan; 11: 17. **PubMed | Google Scholar**
7. Cissé M, Konaté I, Ka O, Dieng M, Dia A, Touré CT. Internal supravescical hernia as a rare cause of intestinal obstruction: A case report. *Journal of Medical Case Reports.* 2009 Dec; 3:9333. **PubMed | Google Scholar**
8. Skandalakis JE, Gray SW, Burns WB, Sangmalee U, Sorg JL. Internal and external supravescical hernia. *Am Surg.* 1976 Feb; 42 (2): 142 -6. **PubMed | Google Scholar**
9. Schwarz L, Moszkowicz D, Peschard F, Keilani K, Michot F, Scotté M. Internal supravescical hernia : an unusual cause of small bowel obstruction. *Clinical Anatomy.* 2012 Jul; 25 (5): 663- 7. **PubMed | Google Scholar**



**Figure 1:** Radiographie de l'abdomen sans préparation montrant des images en faveur d'une occlusion intestinale



**Figure 2:** (A) orifice herniaire supravésical, à coté une anse grêle viable après libération; (B) résection partielle du péritoine pelvien constituant le sac herniaire avant la suture