

Images in medicine

L'ostéome ostéoïde du toit de l'acétabulum: une localisation exceptionnelle

Fatima Zahra Rhouni¹, Youness Sasbou^{2,&}

¹Service d'Imagerie Médicale, Hôpital Militaire d'Instruction Mohammed V, Rabat, Maroc, ²Service de Traumatologie-Orthopédie, Hôpital Militaire d'Instruction Mohammed V, Rabat, Maroc

[&]Corresponding author: Youness Sasbou, Service d'Imagerie Médicale, HMIMV, Rabat, Maroc

Key words: Ostéome, ostéoïde, acétabulum

Received: 17/05/2015 - Accepted: 15/06/2015 - Published: 17/06/2015

Pan African Medical Journal. 2015; 21:134 doi:10.11604/pamj.2015.21.134.7088

This article is available online at: <http://www.panafrican-med-journal.com/content/article/21/134/full/>

© Fatima Zahra Rhouni et al. The Pan African Medical Journal - ISSN 1937-8688. This is an Open Access article distributed under the terms of the Creative Commons Attribution License (<http://creativecommons.org/licenses/by/2.0>), which permits unrestricted use, distribution, and reproduction in any medium, provided the original work is properly cited.

Image en médecine

L'ostéome ostéoïde représente 10 % environ des tumeurs osseuses bénignes. Il se localise de façon préférentielle au niveau du fémur (40%). L'atteinte acétabulaire est rare (moins de 1 % selon Campanacci) et celle du toit de l'acétabulum est exceptionnelle. L'ostéome ostéoïde se révèle par des douleurs souvent nocturnes, habituellement calmées par la prise d'anti-inflammatoires tels que l'aspirine. Il s'agit d'une tumeur survenant dans la majorité des cas chez l'adolescent et l'adulte jeune, tumeur ayant des caractéristiques évolutives propres. Elle peut être à l'origine de lésions articulaires irréversibles lorsque proche d'une articulation. Le traitement est essentiellement chirurgical et depuis une vingtaine d'années, le traitement percutané (résection ou destruction par chauffage) a supplanté l'exérèse « en bloc » à ciel ouvert. Nous rapportons un cas rare d'ostéome ostéoïde du toit de l'acétabulum chez un jeune patient de 17 ans sans antécédents particulier et rapportant des douleurs de la hanche droite d'allure inflammatoire évoluant depuis 7 mois et sensibles à l'aspirine. La radiographie standard n'as pas objectivé de lésion visible, néanmoins le complément scannographique a mis en évidence une image

lacunaire arrondie avec une calcification centrale et ostéosclérose réactionnelle évoquant un ostéome ostéoïde du toit de l'acétabulum droit. Le patient a bénéficié d'une résection percutanée de la tumeur sous control scannographique. Un control clinique et radiologique après un recul de 12 mois n'a pas objectivé de récurrence.

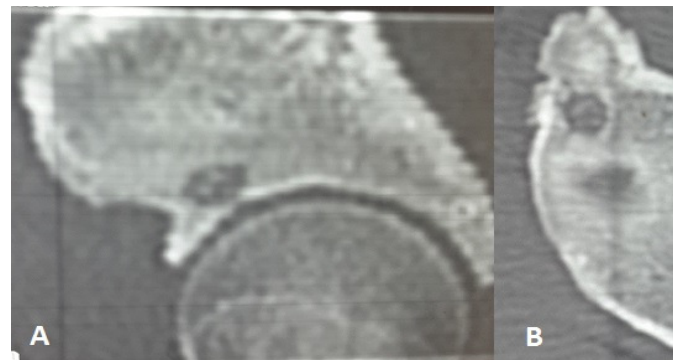


Figure 1: (A) TDM en coupe frontale; (B) TDM en coupe axiale montrant la lacune