

Images in medicine

Cataracte sénile avec capsule antérieure crétaçé

Jaja Zineb^{1,&}, Lazrek Omar¹

¹Service d'Ophtalmologie A, Hôpital des Spécialités, CHU Rabat, Rabat, Maroc

[&]Corresponding author: Jaja Zineb, Service d'Ophtalmologie A, Hôpital des Spécialités, CHU Rabat, Rabat, Maroc

Key words: Cataracte, sclérose du nucléus, opacification

Received: 01/05/2014 - Accepted: 22/12/2014 - Published: 29/01/2015

Pan African Medical Journal. 2015; 20:85 doi:10.11604/pamj.2015.20.85.4505

This article is available online at: <http://www.panafrican-med-journal.com/content/article/20/85/full/>

© Jaja Zineb et al. The Pan African Medical Journal - ISSN 1937-8688. This is an Open Access article distributed under the terms of the Creative Commons Attribution License (<http://creativecommons.org/licenses/by/2.0>), which permits unrestricted use, distribution, and reproduction in any medium, provided the original work is properly cited.

Image en médecine

La cataracte est l'opacification partielle ou totale du cristallin. Le type principal en relation avec l'âge est une sclérose du nucléus, corticale, et postérieure sous-capsulaire. Les opacités de la capsule donnent un aspect souvent une surface lisse et polie quelque fois au lieu de cet aspect elles présentent un aspect crétaçé (couleur de craie et aspect dépolie).

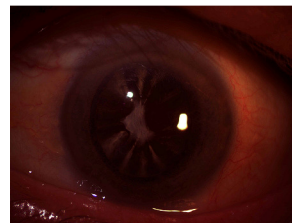


Figure 1: aspect de capsule antérieure crétaçé