

Case report

Carcinome muco-épidermoïde chez une jeune fille de 21 ans

Fatima Zahra Khouchilia^{1,&}, Wiam El khattabi¹, Régis Gothard Bopaka¹, Abdelaziz Aichane¹, Hicham Afif¹

¹Service des Maladies Respiratoires, Hôpital 20 Août, CHU Ibn Rochd, Casablanca, Maroc

[&]Corresponding author: Fatima Zahra Khouchilia, Service des Maladies Respiratoires, Hôpital 20 Août, CHU Ibn Rochd, Casablanca, Maroc

Key words: Carcinome, mucoépidermoïde, bronchoscopie, pneumonectomie

Received: 17/07/2014 - Accepted: 27/09/2014 - Published: 05/01/2015

Abstract

Les carcinomes muco-épidermoïdes font partie d'un groupe rare de tumeurs pulmonaires malignes. Ces tumeurs sont le plus souvent retrouvées chez les sujets jeunes. La croissance de la tumeur est en général endo-bronchique et concerne les bronches de grande taille. L'aspect histo-pathologique révèle des cellules produisant du mucus, des cellules épithéliales et des cellules mixtes. Dans cet article nous rapportons l'observation d'une jeune fille de 21 ans avec une tumeur de la bronche souche droite, qui après résection endo-bronchique s'est avéré être un carcinome muco-épidermoïde pulmonaire. La patiente a subi une pneumonectomie droite élargie à la carène avec un curage ganglionnaire médiastinale. Elle est actuellement en rémission après un suivi de 7 mois. Aucun traitement standard n'est défini pour ces tumeurs. Le pronostic dépend du grade histologique, et peut, notamment chez les sujets âgés, être très péjoratif.

Pan African Medical Journal. 2015; 20:6 doi:10.11604/pamj.2015.20.6.5073

This article is available online at: <http://www.panafrican-med-journal.com/content/article/20/6/full/>

© Fatima Zahra Khouchilia et al. The Pan African Medical Journal - ISSN 1937-8688. This is an Open Access article distributed under the terms of the Creative Commons Attribution License (<http://creativecommons.org/licenses/by/2.0>), which permits unrestricted use, distribution, and reproduction in any medium, provided the original work is properly cited.

Introduction

Le carcinome muco-épidermoïde bronchique est une tumeur maligne survenant habituellement au niveau des glandes salivaires [1]. Elle est très rare au niveau du thorax et constitue de 0,1 à 0,2% des tumeurs pulmonaires malignes [1-3]. L'âge de survenue est compris entre trois mois et 78 ans avec une moyenne d'âge de 40 ans. Le traitement de choix en est l'ablation chirurgicale. La résection complète des tumeurs de bas grade de malignité assure un pronostic favorable; par contre les tumeurs de haut grade de malignité donnent plus souvent une récurrence locale associée à un risque métastatique élevé.

Patient et observation

Il s'agit de Mlle XY, âgée de 21 ans, n'a pas d'habitudes toxiques et n'a pas d'antécédent néoplasique personnel ou familial. Elle s'est présentée à la consultation pour une douleur thoracique droite remontant à 3 mois et résistante aux traitements antalgiques usuels, associée à une dyspnée à l'effort, une toux sèche et 2 épisodes d'hémoptysie. Le tout évoluait dans un contexte d'amaigrissement chiffré à 9kg en 3mois.

La tomographie (TDM) thoracique a révélé un trouble de ventilation droit avec une attraction des éléments de médiastin vers le même côté (**Figure 1**). Labronchoscopie souple a objectivé la présence d'un bourgeon d'allure tumorale, à surface très vascularisée faisant glisser la pince de la biopsie, recouvert de nécrose et obstruant totalement l'entrée de la bronche souche droite (**Figure 2**). La biopsie de ce bourgeon était très délicate vu le risque hémorragique. Par conséquent, l'analyse histopathologique de ces prélèvements était non contributive. Afin de confirmer la nature histologique de ce bourgeon dont l'origine tumorale est très probable, nous avons opté pour une thoracotomie à visée diagnostique et thérapeutique. Le bilan d'extension réalisé en préopératoire était normal. La thoracotomie est pratiquée sous anesthésie générale, par voie postéro-basale, passant par le 5^{ème} espace intercostal droit, et a trouvé un poumon complètement hépatisé siège de dilatation kystique et des formations nodulaires diffuses avec une tumeur proximale bronchique de la bronche souche droite.

L'intervention a consisté en une pneumonectomie droite élargie à la carène avec une réimplantation et une anastomose termino-terminale bronche principale gauche et trachée avec un curage ganglionnaire médiastinale, intertrachéobronchique, loge de baretty et artère pulmonaire. Les résultats des analyses histopathologiques de la pièce d'exérèse ont montré un Carcinome muco-épidermoïde pulmonaire (de type tumeur glandes salivaires), intrabronchique proximal de 3,8 cm de grand axe, sans envahissement du hile ni de la plèvre viscérale et sans métastases ganglionnaires médiastinales.

Le diagnostic retenu en post opératoire était en faveur d'un carcinome bronchique non à petite cellule de type histologique muco-épidermoïde classé de bas grade de malignité La patiente est actuellement en rémission après un suivi de 7 mois.

Discussion

Le carcinome muco-épidermoïde bronchique a été décrit pour la première fois en 1952 par Smetana et al [3-7], mais il faut prendre en compte que les moyens diagnostiques des années 50 ne permettaient sans doute pas la distinction entre tumeur muco-épidermoïde primitive ou secondaire. Depuis, on retrouve des descriptions de cas isolés ou rassemblés en petites séries. Environ 1 à 5% des adénomes endobronchiques se révèlent être des carcinomes muco-épidermoïdes [3-8]. Dans la majorité des cas, comme décrit ci-dessus, on retrouve ce type de néoplasie dans les voies respiratoires de grande taille: les bronches souches, bronches lobaires, bronches segmentaires; on les retrouve exceptionnellement dans l'arbre bronchique distal [3,4-9]. Dans notre étude le carcinome muco-épidermoïde est retrouvé dans la bronche souche droite.

Les symptômes observés sont liés à l'obstruction des voies aériennes et peuvent se présenter sous forme de pneumonie, toux chronique, dyspnée, sifflement ou hémoptysie [1,3-8]. Dans la littérature, on signale parfois la coexistence de cette maladie avec une agénésie congénitale d'un lobe pulmonaire [3,10]. Notre patiente a présenté une toux sèche, une dyspnée à l'effort et deux épisodes d'hémoptysie.

A cause de la localisation de la tumeur, le plus souvent centrale, la radiographie standard ne montre habituellement aucun signe

d'anomalie jusqu'à l'apparition de complications comme une pneumonie lobaire ou une atélectasie [1].

A l'examen tomodensitométrique, on peut découvrir une opacité ovale, bien limitée, d'aspect lobulaire; le rehaussement des nodules après injection de produit de contraste est plutôt modéré et on peut y retrouver des calcifications punctiformes [3-10]. Le carcinome muco-épidermoïde est rare au niveau bronchique, de ce fait, il faut prendre en compte la possibilité de la présence de métastases pulmonaires des tumeurs primitives des glandes salivaires. Dans notre cas, la TDM thoracique a montré un trouble de ventilation droit avec une attraction des éléments de médiastin vers le même côté.

Compte tenu de la localisation, l'examen diagnostique de choix est la bronchoscopie souple [3-6]. Néanmoins, puisque la localisation est très souvent sous-muqueuse et que l'aspect histologique ressemble aux autres pathologies endobronchiques, le diagnostic basé sur des prélèvements superficiels peut donner des renseignements imprécis. La rareté des tumeurs, l'anamnèse, l'aspect macroscopique et la taille limitée des biopsies peuvent influencer le diagnostic posé par l'anatomo-pathologiste.

On différencie deux formes histologiques du carcinome muco-épidermoïde du poumon. Dans 95% de cas, ce sont des tumeurs de bas grade de malignité. Elles se caractérisent par un taux plutôt faible de récurrences locales et systémiques ; le taux de survie à cinq ans dans ce groupe est de 80%. La forme de haut grade de malignité dont le taux de survie à cinq ans est de 30%, est souvent difficile à différencier des cancers bronchiques adénocarcinomes [3-10].

L'ablation chirurgicale de la tumeur semble être le moyen de traitement le plus efficace pour ce type de néoplasie et permet d'atteindre un haut niveau de survie (de plusieurs années) sans récurrence locale et sans métastases à distance [3-8].

Les tumeurs de bas grade doivent faire l'objet dans la mesure du possible d'un traitement conservateur, à l'inverse des tumeurs de haut grade d'évolution péjorative [2]. Dans notre cas, vu la localisation intrabronchique très proximale de la tumeur, la patiente a bénéficié d'une pneumonectomie droite élargie à la carène, complétée par un curage ganglionnaire médiastinal, même si elle est classée de bas grade de malignité.

Jusqu'à présent, il n'y a pas de données scientifiques suffisantes permettant de confirmer l'efficacité du traitement du carcinome muco-épidermoïde du poumon par radiothérapie et chimiothérapie.

Conclusion

Les carcinomes muco-épidermoïdes sont des tumeurs endobronchiques rares. La présentation radio-clinique est non spécifique. Leur diagnostic difficile sur des biopsies de taille limitée, est souvent porté après thoracotomie pour suspicion d'autres types de carcinome bronchique non à petites cellules. Le pronostic est variable selon le grade histologique.

Conflits d'intérêts

Les auteurs ne déclarent aucun conflit d'intérêt.

Contributions des auteurs

Tous les auteurs ont contribué à l'élaboration de ce travail. Tous les auteurs déclarent avoir lu et approuvé la version finale du manuscrit.

Figures

Figure 1: tomodensitométrie thoracique objectivant un trouble de ventilation droit

Figure 2: tumeur à couleur rougeâtre, recouverte de nécrose et obstruant totalement l'entrée de la bronche souche droite

Références

1. Amit C, Chang S, Nirmal S, David G, Amit T. Primary salivary type lung tumor: Mucoepidermoid carcinoma. *Respiratory Medicine Case Reports*. 2013; 9:18-20. [PubMed](#) | [Google Scholar](#)

2. Terrier J-P, Chetaille B, Reynaud-Gaubert M, Dumon J-F, Guidicelli R, Garbe L. Carcinome muco-épidermoïde bronchique: à propos de 3 observations. *Ann Pathol.* 2000; 20(6):623-5. **PubMed | Google Scholar**
3. Blawat P, Kowalewski J, Dancewicz M, Bella M. Carcinome mucoépidermoïde chez une femme de 20 ans. *Rev Mal Respir.* 2010; 27(9):1092-5. **PubMed | Google Scholar**
4. Molina JR, Aubry MC, Lewis JE, Wampfler JA, Williams BA, Midthun DE, et al. Primary salivary gland-type lung cancer: spectrum of clinical presentation, histopathologic and prognostic factors. *Cancer.* 2007; 110(10):2253-9. **PubMed | Google Scholar**
5. Liu X, Adams AL. Mucoepidermoid carcinoma of the bronchus: a review. *Arch Pathol Lab Med.* 2007; 131(9):1400-4. **PubMed | Google Scholar**
6. Vadasz P, Egervary M. Mucoepidermoid bronchial tumors: a review of 34 operated cases. *Eur J Cardiothorac Surg.* 2000; 17(5): 566-9. **PubMed | Google Scholar**
7. Smetana HF, Iverson L, Swan LL. Bronchogenic carcinoma; an analysis of 100 autopsy cases. *Mil Surg.* 1952; 111(5):335-51. **PubMed | Google Scholar**
8. Yang CS, Kuo KT, Chou TY, Lin CM, Hsu WH, Huang MH, et al. Mucoepidermoid tumors of the lung: analysis of 11 cases. *J Chin Med Assoc.* 2004; 67(11):565-70. **PubMed | Google Scholar**
9. Green LK, Gallion TL, Gyorkey F. Peripheral mucoepidermoid tumour of the lung. *Thorax.* 1991; 46(1):65-6. **PubMed | Google Scholar**
10. Pandya H, Matthews S. Case report: mucoepidermoid carcinoma in a patient with congenital agenesis of the left upper lobe. *Br J Radiol.* 2003; 76(905):339-42. **PubMed | Google Scholar**

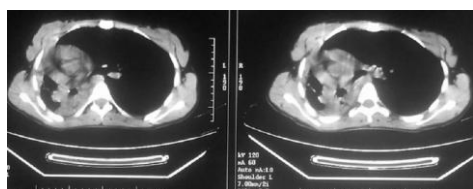


Figure 1: tomodensitométrie thoracique objectivant un trouble de ventilation droit

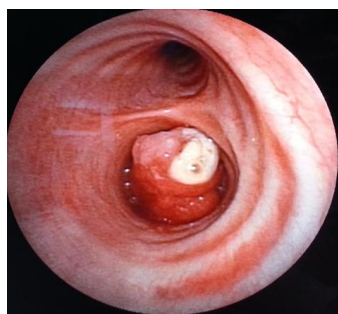

Figure 2: tumeur à couleur rougeâtre, recouverte de nécrose et obstruant totalement l'entrée de la bronche souche droite