

Images in medicine

Le distichiasis: une anomalie des cils

Seydou Bakayoko¹, Nouhoum Guirou^{1,*}

¹Centre Hospitalier Universitaire - Institut d'Ophtalmologie Tropicale d'Afrique Boulevard du Peuple, Bamako, Mali

*Corresponding author: Nouhoum Guirou, Centre Hospitalier Universitaire - Institut d'Ophtalmologie Tropicale d'Afrique Boulevard du Peuple, Bamako, Mali

Key words: Distichiasis, glandes de Meibomius, lymphœdème-distichiasis

Received: 30/12/2014 - Accepted: 15/01/2015 - Published: 21/01/2015

Pan African Medical Journal. 2015; 20:55 doi:10.11604/pamj.2015.20.55.6044

This article is available online at: <http://www.panafrican-med-journal.com/content/article/20/55/full/>

© Seydou Bakayoko et al. The Pan African Medical Journal - ISSN 1937-8688. This is an Open Access article distributed under the terms of the Creative Commons Attribution License (<http://creativecommons.org/licenses/by/2.0>), which permits unrestricted use, distribution, and reproduction in any medium, provided the original work is properly cited.

Image en médecine

Le distichiasis est une anomalie congénitale rare à transmission autosomique dominante dans laquelle il existe une deuxième rangée anormale de cils, localisée au niveau des glandes de Meibomius. Cette seconde rangée de cils est très souvent en contact avec le globe oculaire entraînant des complications cornéennes. Le gène en cause FOXC2 (Forkhead Box C2) localisé en position 16q24.3, participe à l'embryogenèse du système lymphatique et vasculaire, d'où l'appellation de lymphœdème-distichiasis. En dehors du lymphœdème, d'autres anomalies cardiovasculaires et ORL peuvent être associées.

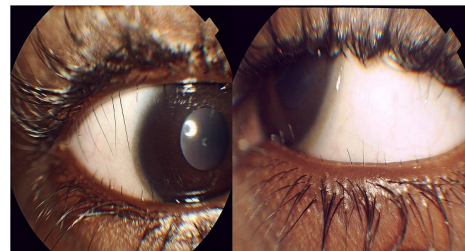


Figure 1: œil droit et gauche d'un patient montrant une seconde rangée de cils