

Case report

Hématome post traumatique du muscle iléopsoas avec paralysie du nerf fémoral: à propos d'un cas et revue de la littérature

Hicham Sallahi^{1,&}, Omar Margad¹, Adil Lamkhantar², Khalid Koulali idrissi¹

¹Service de Traumatologie-Orthopédie, Hôpital Militaire Avicenne, Marrakech, Maroc, ²Service de Traumatologie-Orthopédie, Hôpital Militaire Mohamed V, Rabat, Maroc

[&]Corresponding author: Hicham Sallahi, Service de Traumatologie-Orthopédie, Hôpital Militaire Avicenne, Marrakech, Maroc

Key words: Muscle psoas, paralysie, nerf fémoral

Received: 03/02/2015 - Accepted: 21/02/2015 - Published: 03/03/2015

Abstract

L'hématome compressif du muscle *iliopsoas* dans le petit bassin est une complication connue des traitements anticoagulants, mais reste rare en post-traumatique. La présente observation illustre un cas de cet hématome chez un adolescent de 14 ans qui s'est présenté avec une douleur post-traumatique de la cuisse et un déficit actif d'extension de la jambe évoluant depuis plus de 3 mois. Un examen clinique a montré l'existence d'une paralysie complète du quadriceps. Une IRM du petit bassin a retrouvé un volumineux hématome du muscle *iliopsoas* comprimant le nerf fémoral. Un drainage chirurgical de l'hématome a été réalisé. La récupération musculaire était partielle après six mois de recul.

Pan African Medical Journal. 2015; 20:198 doi:10.11604/pamj.2015.20.198.6265

This article is available online at: <http://www.panafrican-med-journal.com/content/article/20/198/full/>

© Hicham Sallahi et al. The Pan African Medical Journal - ISSN 1937-8688. This is an Open Access article distributed under the terms of the Creative Commons Attribution License (<http://creativecommons.org/licenses/by/2.0>), which permits unrestricted use, distribution, and reproduction in any medium, provided the original work is properly cited.

Introduction

Le psoas est un muscle pair et symétrique, c'est le principal fléchisseur de la hanche [1]. Certaines lésions du psoas sont bien connues et ont déjà fait l'objet de descriptions. On peut citer notamment les abcès, les hématomes compliquant un traitement anticoagulant [2,3] ainsi que les ostéochondroses du petit trochanter [4]. L'originalité de ce cas clinique résidait dans l'étiologie post-traumatique de l'hématome du muscle iliopsoas responsable de la compression du nerf, qui reste rare et peu décrite dans la littérature (16 cas en 40 ans) [5,6].

Patient et observation

Il s'agit d'un adolescent de 14 ans sans antécédent pathologique notable victime d'un accident de sport avec point d'impact au niveau de la hanche droite. L'examen clinique a montré l'existence d'une paralysie complète du muscle quadriceps avec un déficit sensitif de la face antérieure de la cuisse. Une radiographie de la hanche et du fémur homolatéral était normale. Une IRM de la hanche a révélé l'existence d'un volumineux hématome du muscle psoas iliaque comprimant le nerf fémoral (**Figure 1**, **Figure 2**). Le patient a bénéficié d'un drainage chirurgical de l'hématome avec repos, et d'une rééducation fonctionnelle pendant 45 jours. L'évolution a été marquée après six mois de recul par une indolence avec une mobilité normale de la hanche, une marche normale mais une récupération partielle du quadriceps.

Discussion

L'anatomie du nerf fémoral permet d'expliquer cette paralysie par compression. Le fascia du muscle psoas-iliaque est épais et peu déformable [7]. Un hématome du muscle iliaque ne s'évacue pas spontanément et provoque une compression chronique du nerf fémoral le long de la gouttière du psoas-iliaque. En traumatologie sportive, plusieurs types sont rencontrés. Certaines lésions du corps charnu du psoas-iliaque survenant dans l'espace rétropéritonéal ou le bassin peuvent occasionner un important saignement et un hématome compressif. Il existe également des ruptures tendineuses basses qui peuvent être associées ou non à un arrachement osseux de l'enthèse sur le petit trochanter [8]. Le diagnostic est évoqué à l'interrogatoire et à l'examen clinique puis confirmé par la tomodensitométrie et/ou l'IRM. L'EMG, non systématique, permet habituellement d'évaluer la gravité de l'atteinte puis de suivre son évolution.

Dans la plupart des cas, les patients se plaignent d'abord de douleurs à l'aîne ou au bassin. Les symptômes neurologiques apparaissent rapidement, en moyenne au cinquième jour post-traumatique. Dans de rares cas, les douleurs de l'aîne sont isolées et aucun déficit neurologique n'est retrouvé [9,10]. Chez ces patients, l'absence de signes compressifs du nerf fémoral s'explique probablement par la petite taille de l'hématome. D'après la littérature, le traitement est conservateur si le diagnostic est précoce et que la paralysie est partielle, mais il doit être chirurgical comme chez notre patient en cas de diagnostic tardif et surtout en cas de paralysie complète. Un seul cas retrouvé dans la littérature [9] présentant une paralysie totale a bénéficié d'un traitement conservateur mais avec persistance de séquelles sensitives à un an de recul. L'indication chirurgicale d'évacuation des hématomes post-traumatiques semble logique. Le retard dans l'évacuation chirurgicale de l'hématome pour décompresser le nerf fémoral peut

conduire à une paralysie prolongée ou permanente [11,12]. Dans la plupart des cas publiés, les patients ont été opérés entre la première et la quatrième semaine après le traumatisme avec une récupération totale entre six mois et un an [1]. Dans le cas rapporté, le diagnostic était tardif (3 mois) à cause des difficultés diagnostiques, et l'évacuation chirurgicale de l'hématome a permis une marche normale mais une récupération partielle de la fonction du quadriceps après six mois de recul.

Conclusion

La pathologie traumatique du muscle iliopsoas est peu connue. Devant une radiographie normale, l'échographie ou l'IRM permettent souvent d'affirmer le diagnostic. Un geste chirurgical est souvent nécessaire pour prévenir une paralysie complète du nerf fémoral et permettre une récupération totale de la fonction du muscle quadriceps.

Conflits d'intérêts

Les auteurs ne déclarent aucun conflits d'intérêts.

Contributions des auteurs

Tous les auteurs ont contribué à la conduite de ce travail. Tous les auteurs déclarent également avoir lu et approuvé la version finale du manuscrit.

Figures

Figure 1: IRM de la hanche montrant un volumineux hématome du muscle psoas

Figure 2: coupes coronales de la même masse comprimant le nerf fémoral

Références

1. Laffond J, Bouvard M, Lippa A, Tassery F, Roger B. Les lésions de la jonction myotendineuse du psoas-iliaque en traumatologie du sport. *Journal de Traumatologie du Sport* . 2012; (29): 139-144. [PubMed](#) | [Google Scholar](#)
2. Ho KJ, Gawley SD, Young MR. Psoas haematoma and femoral neuropathy associated with enoxaparin therapy. *Int J Clin Pract*. 2003; (57): 553-4. [PubMed](#) | [Google Scholar](#)
3. Kong WK, Cho KT, Lee HJ, Choi JS. Femoral neuropathy due to iliacus muscle hematoma in a patient on Warfarin therapy. *J Korean Neurosurg. Soc* 2012; (51): 51-3. [PubMed](#) | [Google Scholar](#)
4. Lecocq J, et al. Kyste synovial et bursite du psoas, in: Hérisson C, Rodineau J, editors. *Bursites et pathologie des bourses séreuses*. Montpellier: Sauramps médical. 2001; 104-108. [Google Scholar](#)

5. Gertzbein SD, Evans DC. Femoral nerve neuropathy complicating iliopsoas haemorrhage in patients without haemophilia. *J Bone Joint Surg.* 1972; (54): 149-51. **PubMed | Google Scholar**
6. Yi TI, Yoon TH, Kim JS, Lee GE, Kim BR. Femoral neuropathy and meralgia paresthetica secondary to an iliacus hematoma. *Ann Rehabil Med.* 2012; (36): 273-7. **PubMed | Google Scholar**
7. Nobel W, Marks Jr SC, Kubik S. The anatomical basis for femoral nerve palsy following iliacus hematoma. *J Neurosurg.* 1980; (52): 1533-40. **PubMed | Google Scholar**
8. Bouchet T, Costet H, Daubinet G. L'imagerie de la hanche en traumatologie récente, In: Rodineau J, Saillant G, editors. 13ème journées de traumatologie du sport de la Pitié-Salpêtrière, Quelle Imagerie pour quel diagnostic ? Paris: Laboratoires Ciba-Geigi Ed. 1995; 82-98. **Google Scholar**
9. Maffulli N, So WS, Ahuja A, Chan KM. Iliopsoas haematoma in an adolescent Taekwondo player. *Knee Surg Sports Traumatol Arthrosc.* 1996; (3): 230-3. **PubMed | Google Scholar**
10. Margulies DR, Teng FW. Psoas muscle hematoma from blunt trauma: an unusual cause of severe abdominal pain. *J Trauma.* 1998; (45): 155-6. **PubMed | Google Scholar**
11. Takami H, Takahashi S, Ando M. Traumatic rupture of iliacus muscle with femoral nerve paralysis. *J Trauma.* 1983; (23): 253-4. **PubMed | Google Scholar**
12. Kumar S, Anantham J, Wan Z. Posttraumatic hematoma of iliacus muscle with paralysis of the femoral nerve. *J Orthop Trauma.* 1992; (6): 110-2. **PubMed | Google Scholar**

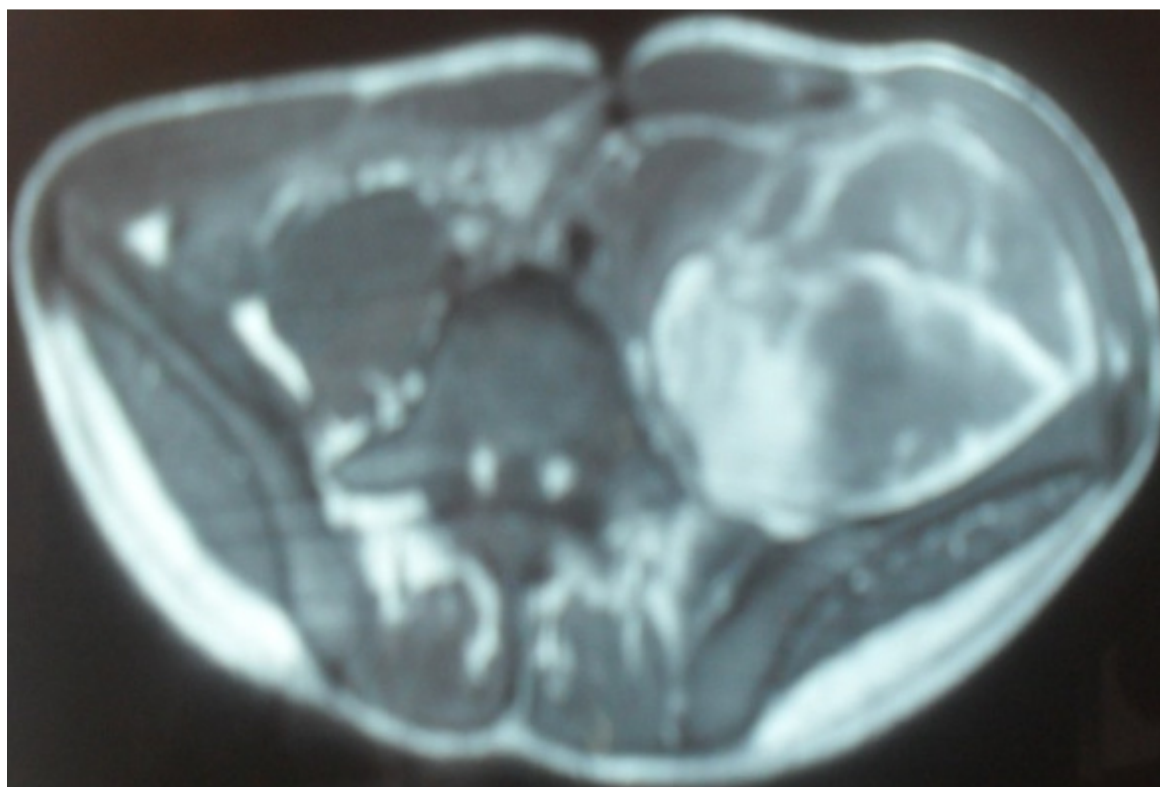


Figure 1: IRM de la hanche montrant un volumineux hématome du muscle psoas

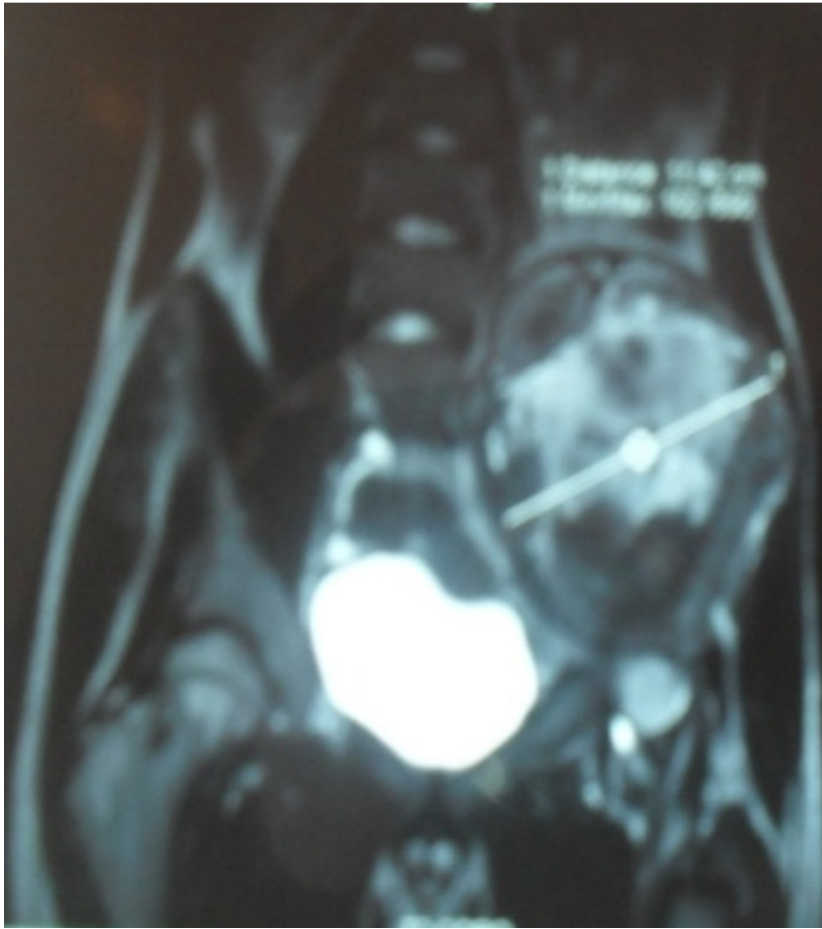

Figure 2: coupes coronales de la même masse comprimant le nerf fémoral