

## Images in medicine

### Luxation traumatique de la hanche chez l'enfant (à propos d'un cas)

Ismail Hmouri<sup>1,&</sup>, Mohamed Saleh Berrada<sup>1</sup>

<sup>1</sup>Clinique de Chirurgie Traumatologique et Orthopédique, CHU Avicenne, Rabat, Maroc

<sup>&</sup>Corresponding author: Ismail Hmouri, Clinique de Chirurgie Traumatologique et Orthopédique, CHU Avicenne, Rabat, Maroc

Key words: Luxation, hanche, enfant

Received: 04/11/2014 - Accepted: 17/11/2014 - Published: 22/12/2014

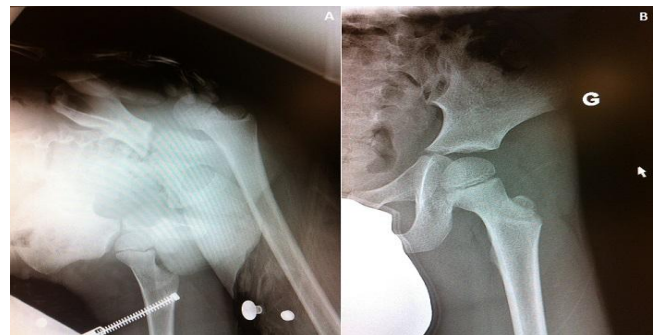
**Pan African Medical Journal. 2014; 19:397 doi:10.11604/pamj.2014.19.397.5713**

This article is available online at: <http://www.panafrican-med-journal.com/content/article/19/397/full/>

© Ismail Hmouri et al. The Pan African Medical Journal - ISSN 1937-8688. This is an Open Access article distributed under the terms of the Creative Commons Attribution License (<http://creativecommons.org/licenses/by/2.0>), which permits unrestricted use, distribution, and reproduction in any medium, provided the original work is properly cited.

### Image en médecine

Il s'agit d'un enfant de 5ans, sans antécédent pathologique notable, victime d'une chute de sa hauteur à la cour de l'école, occasionnant chez lui une douleur et une impotence fonctionnelles totales du membre inférieur gauche. L'examen clinique trouve un membre inférieur raccourci en adduction et rotation interne. Le bilan radiologique montre une luxation postérieure pure de la hanche sans lésion associée (A). La prise en charge en urgence a consisté en une réduction de la luxation sous anesthésie générale (B), suivie de la mise en place d'une traction non collée pendant 3 semaines.



**Figure 1:** (A) radiographie du bassin montrant la luxation postérieure de la hanche; (B): radiographie du bassin de contrôle montrant la réduction de la luxation