

Case report

Un syndrome malin des neuroleptiques compliqué d'hémorragie méningée et révélant une vascularite cérébrale

Toufik Jouali^{1,*}, Brahim Boukatta¹, Brahim Bechri¹, Nawfel Houari, Abderahim Bouazzaoui¹, Hicham Sbai¹, Nabil Kanjaa¹

¹Service de Réanimation Polyvalente A4, CHU Hassan II des Fès, Fès, Maroc

^{*}Corresponding author: Toufik Jouali, Département de Réanimation-Anesthésie, CHU Hassan II de Fès, route sidi Hrazem BP 1835, Atlas, Fès, Maroc

Key words: Syndrome malin des neuroleptiques, vascularite cérébrale, rigidité, hyperthermie

Received: 25/08/2014 - Accepted: 14/09/2014 - Published: 05/11/2014

Abstract

Le syndrome malin des neuroleptiques est une complication du traitement par les neuroleptiques. Son incidence est estimée à 0,02% dans la population générale. Le traitement reste symptomatique et repose essentiellement sur l'arrêt immédiat du traitement antérieur. Nous rapportons l'observation clinique d'une patiente de 26 ans, schizophrénique sous Chlorpromazine, se présentant aux urgences pour la prise en charge d'un syndrome malin des neuroleptiques compliqué d'une hémorragie méningée et révélant une vascularite cérébrale.

Pan African Medical Journal. 2014; 19:247 doi:10.11604/pamj.2014.19.247.5293

This article is available online at: <http://www.panafrican-med-journal.com/content/article/19/247/full/>

© Toufik Jouali et al. The Pan African Medical Journal - ISSN 1937-8688. This is an Open Access article distributed under the terms of the Creative Commons Attribution License (<http://creativecommons.org/licenses/by/2.0>), which permits unrestricted use, distribution, and reproduction in any medium, provided the original work is properly cited.

Introduction

Décrit pour la première fois en 1960 par Delay et al sous le nom de syndrome akinétique et hypertonique [1] le syndrome malin des neuroleptiques (SMN) est une complication méconnue du traitement par les neuroleptiques. Son incidence dans la population générale est de 0,02% et sa mortalité varie de 10 à 20% [2]. C'est une urgence diagnostic et impose un transfert en une unité de soins intensifs. L'objectif de ce travail est de rapporter un cas d'hémorragie méningée compliquant un syndrome malin des neuroleptiques chez une patiente porteuse d'une vascularite cérébrale méconnue.

Patient et observation

Mme O.N, patiente de 26 ans, suivie en psychiatrie pour une schizophrénie sous traitement depuis un mois par Chlorpromazine, est admise aux urgences dans un tableau de trouble de conscience fébrile. L'examen clinique a trouvé une patiente avec un Glasgow à 11, une hyperthermie à 39,5 avec une rigidité généralisée, une hypersudation, un encombrement bronchique et une dyspnée inspiratoire faisant évoquer en premier lieu un syndrome malin des neuroleptiques. La patiente est admise en réanimation avec l'arrêt immédiat des neuroleptiques et la prise en charge consiste à une hyper-réhydratation, une administration de Diazépam pour la rigidité, une oxygénothérapie, les moyens antipyrétiques (paracétamol, vessies de glace...) et une prévention thromboembolique après un scanner cérébral normal. Un traitement par la Nicardipine à la seringue auto-pulsée est également instauré pour la gestion des pics hypertensifs. A J+3 de son hospitalisation, la patiente aggrave son Glasgow devenant à 8 indiquant son intubation. Un scanner cérébral réalisé objective une hémorragie méningée avec hémorragie intra-ventriculaire (**Figure 1**). Le bilan étiologique est complété par une IRM cérébrale objectivant des lésions d'ischémie cortico sous corticale à droite avec un hématome intra-ventriculaire faisant évoquer des lésions de vascularite cérébrale (**Figure 2, Figure 3**) confirmée par la suite par une artériographie cérébrale (**Figure 4**).

Sur le plan biologique on note une rhabdomyolyse à j+2 de son hospitalisation avec des CPK à 4199mg/l, une légère insuffisance rénale fonctionnelle avec une urée 0,62 g/l à et une créatinémie à 11mg/l, une cytolysé hépatique à trois fois la normale, des leucocytes à 22000 elt/ml, une CRP à 72mg/l et le reste du bilan est normal notamment la ponction lombaire revenant en faveur d'une hémorragie méningée. Le traitement était symptomatique avec la perfusion de la Nimodipine pour l'hémorragie méningée. L'évolution était favorable sur 43 jours d'hospitalisation marquée par une trachéotomie pour sevrage respiratoire à J+10 et par la survenue d'une pneumopathie nosocomiale à *Acinetobacter Baumannii*. La patiente est transférée par la suite en neurologie pour diagnostic de sa vascularite et le complément de prise en charge après sa récupération complète du SMN, la normalisation de son bilan biologique et le traitement de sa pneumopathie nosocomiale.

Discussion

Evoqué pour la première fois en 1960 par Delay et Denker, le syndrome malin des neuroleptiques est un effet indésirable rare mais potentiellement mortel lié à l'utilisation des antipsychotiques et des médicaments altérant la neurotransmission dopaminergique [1]. Son incidence est estimée actuellement à 0,02% parmi les patients

sous traitement neuroleptique [2]. Les hommes sont deux fois plus touchés que les femmes, les jeunes plus que les vieux [3] et actuellement la mortalité est de 10 à 20% par rapport à 75% de mortalité décrite dans les premiers cas évoqués dans la littérature [4]. Selon nos connaissances, jusqu'à présent aucun cas d'association du SMN et d'hémorragie méningée n'a été rapporté dans la littérature. La survenue du syndrome est idiosyncrasique [5]. Toutefois, les symptômes apparaissent dans deux tiers des cas dans les deux premières semaines suivant l'introduction d'un neuroleptique ou l'augmentation de la dose d'un traitement en cours [6,7]. Chez notre malade, le SMN s'est manifesté un mois après le début du traitement par la Chlorpromazine et le tableau clinique était typique et fait de rigidité musculaire importante, de fièvre en plateau malgré les moyens physiques avec une altération de l'état de conscience et une tachycardie et pics hypertensifs [3]. La survenue de l'hémorragie méningée chez notre malade pourrait être une complication des pics hypertensifs de la dysautonomie du SMN et elle serait favorisée par la présence de la vascularite cérébrale méconnue. D'un autre côté, les vascularites cérébrales peuvent être associées et/ou se manifester par de multiples troubles psychiatriques, notamment dans le cas des connectivités et des maladies de système [8], d'où la remise en question du diagnostic de la schizophrénie chez notre malade qui pourrait être une manifestation de la vascularite qui reste méconnue avec un bilan immunologique non concluant.

La physiopathologie du SMN repose sur deux théories. La première est périphérique est c'est l'effet de la libération du calcium dans le réticulum sarcoplasmique des cellules musculaires striées provoquant ainsi une contraction musculaire permanente et une augmentation de la température corporelle [9]. La deuxième théorie est centrale et c'est l'effet de l'activité anti-dopaminergique centrale des neuroleptiques stimulant le système cholinergique et induisant un syndrome extrapyramidal (rigidité, tremblement) [10]. Le diagnostic différentiel du SMN est fait essentiellement avec le syndrome sérotoninergique et avec les causes infectieuses et toxiques d'atteinte nerveuse centrale [11]. L'évolution est intimement liée à la rapidité d'établissement du diagnostic et la suspicion d'un syndrome malin impose, en premier lieu, l'arrêt immédiat du traitement neuroleptique [12]. Dans notre cas, après l'arrêt des neuroleptiques, la prise en charge a comporté une rééquilibration hydro-électrolytique, une lutte active contre l'hyperthermie par vessies de glace et draps réfrigérés, une nutrition correcte et une prévention thromboembolique. La nicardipine a été utilisée initialement pour la gestion des pics hypertensifs puis reliée par la perfusion de la nimodipine pour l'hémorragie méningée. Une assistance ventilatoire était nécessaire avec une trachéotomie à j+10 pour le sevrage respiratoire avec le traitement de la pneumopathie nosocomiale. Les traitements pharmacologiques spécifiques, type Bromocriptine et Dantrolène, n'ont pas été instaurés et la récupération neurologique était plus allongée que ce qui est décrit dans la littérature du fait de la survenue de l'hémorragie méningée. La reprise du traitement neuroleptique doit être discutée attentivement car les patients ayant un antécédent de syndrome malin, présentent plus de risque d'en refaire un autre avec un taux de récurrence de 30 % [1, 2,7]. Dans notre cas, la reprise du traitement s'est faite au bout de quatre semaines, à moitié dose avec une surveillance rapprochée de la patiente et sans incident particulier.

Conclusion

Avec l'hémorragie méningée comme complication de plus, aussi rare qu'il puisse l'être, le syndrome malin des neuroleptiques est une

complication du traitement par les neuroleptiques dont l'évolution peut être grave avec une morbi-mortalité assez importante. Le faible nombre de cas rapportés et l'absence de consensus actuel autour des critères diagnostiques, rendent les études contrôlées et la compréhension physiopathologique de cette entité difficiles.

Conflits d'intérêts

Les auteurs ne déclarent aucun conflit d'intérêts.

Contributions des auteurs

Tous les auteurs ont participé à la prise en charge de la patiente et à l'élaboration de cet article. Tous ont lu et approuvé la version final du manuscrit.

Figures

Figure 1: coupe scannographique montrant une hémorragie méningée avec hémorragie intra-ventricule

Figure 2: coupe coronale en IRM objectivant une hémorragie intra-ventriculaire en T1

Figure 3: coupe transversale en IRM au Flair objectivant des lésions d'ischémie cortico-sous corticale

Figure 4: image d'artériographie cérébrale faisant évoquer des lésions de vascularite cérébrale

Références

1. Vesperini S, Papetti F, Pringuey D. Existe-t-il un lien entre catatonie et syndrome malin des neuroleptiques? L'encéphale. 2010; 36(2): 105-110. [PubMed](#) | [Google Scholar](#)
2. Durand J, Gallois E, Guedi MJ. Le syndrome malin aux neuroleptiques. Nervure : journal de psychiatrie. 2004; 17(6). [PubMed](#) | [Google Scholar](#)

3. Guignard B, Vogt-ferrier N. Syndrome d'intoxication en gériatrie : syndrome malin des neuroleptiques. Bulletin d'information du CAPP-info. Décembre 2009; N55.
4. Bristow MF, Kohen D. Neuroleptic malignant syndrome. Br J Hosp Med. 1996 Apr 17-30; 55(8):517-20. [PubMed](#) | [Google Scholar](#)
5. Humaira M, Nadir AS, Mughis S, Khealani B, Ayeesha K, Mohammad W. Neuroleptic malignant syndrome: need for early diagnosis and therapy. J Ayub med Coll Abbottabad.2006; 8(1): 17-21. [PubMed](#) | [Google Scholar](#)
6. KHaldi S, Kornreich C, Choubani Z, Gourevitch R. Antipsychotiques atypiques et syndrome malin des neuroleptiques: brève revue de la littérature. L'encéphale. 2008; 34(6): 618-624. [PubMed](#) | [Google Scholar](#)
7. Maule E. Management of Neuroleptic Malignant Syndrome. Clinical Pharmacy. 2009; 1(7): 203-205. [PubMed](#) | [Google Scholar](#)
8. Sellal F, Becker H. Démences potentiellement curables: mise au point. Neurologie. 2007; 36(2):289-9. [PubMed](#) | [Google Scholar](#)
9. Strawn JR, Keck PE, Caroff SN. Neuroleptic malignant syndrome. Am J Psychiatry. June 2007; 164(6): 870-876. [PubMed](#) | [Google Scholar](#)
10. Hanna J, Danel V, Saviuc P. Hyperthermie du syndrome malin des neuroleptiques, du syndrome sérotoninergique, ou liée à l'ecstasy: approche thérapeutique. Réanimation.2001;10 :412-7. [Google Scholar](#)
11. Charra B, Nejmi H, Hachimi A, Benslama A, Motaouakkil S. Syndrome malin des neuroleptiques. Annales françaises d'anesthésie et de réanimation.2006; 25(5): 539-544. [PubMed](#) | [Google Scholar](#)
12. Thomas N, Bottoni MD. Neuroleptic malignant syndrome: a brief review. Hospital physician. March 2002; 58-63. [Google Scholar](#)

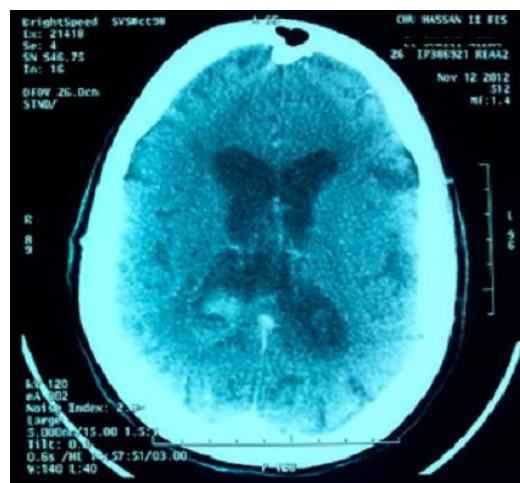


Figure 1: coupe scannographique montrant une hémorragie méningée avec hémorragie intra-ventricule

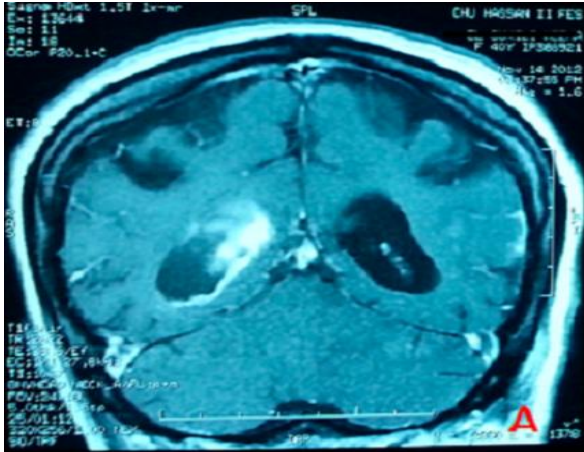


Figure 2: coupe coronale en IRM objectivant une hémorragie intra-ventriculaire en T1

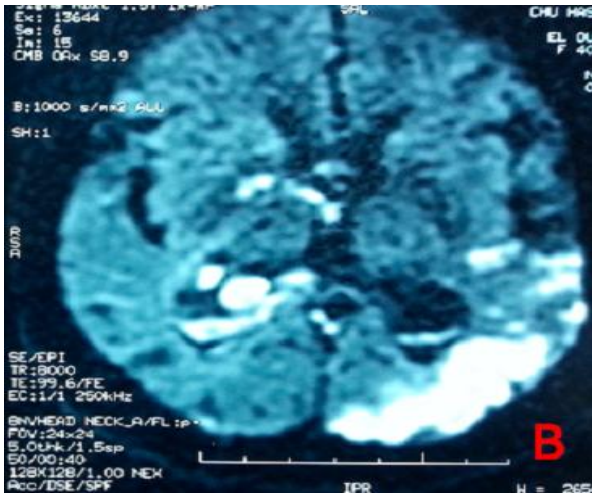


Figure 3: coupe transversale en IRM au Flair objectivant des lésions d'ischémie cortico-sous corticale

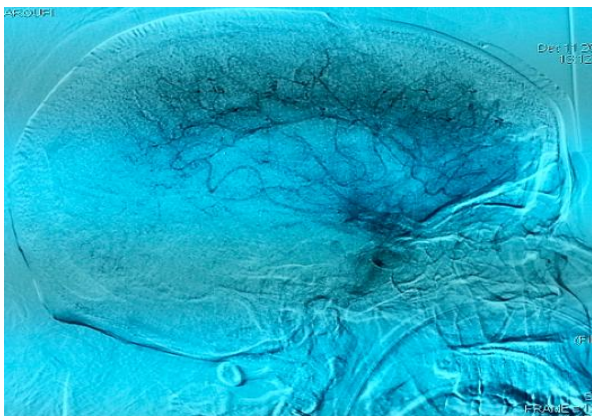


Figure 4: image d'artériographie cérébrale faisant évoquer des lésions de vascularite cérébral