

Images in medicine

Grossesse hétérotopique à terme : à propos d'un cas

Moncef Chagou^{1,*,} Mohammed Ali Benyahia¹

¹Service de Gynécologie Obstétrique Cancérologie et Grossesse à haut risque, Maternité Souissi, Université Mohammed V, Rabat, Maroc

^{*}Corresponding author: Moncef Chagou, Service de Gynécologie Obstétrique Cancérologie et Grossesse à haut risque, Maternité Souissi, Université Mohammed V, Rabat, Maroc

Key words: Grossesse extra-utérine, grossesse intra-utérine-avortement, tubo-ovarien

Received: 18/09/2014 - Accepted: 22/09/2014 - Published: 07/10/2014

Pan African Medical Journal. 2012; 19:134 doi:10.11604/pamj.2014.19.134.5443

This article is available online at: <http://www.panafrican-med-journal.com/content/article/19/134/full/>

© Moncef Chagou et al. The Pan African Medical Journal - ISSN 1937-8688. This is an Open Access article distributed under the terms of the Creative Commons Attribution License (<http://creativecommons.org/licenses/by/2.0>), which permits unrestricted use, distribution, and reproduction in any medium, provided the original work is properly cited.

Image en médecine

Nous rapportons le cas d'une patiente âgée de 25 ans, primigeste primipare, sous contraceptif oral depuis 5 ans arrêté 3 mois avant la grossesse. La patiente n'a jamais été suivie pour sa grossesse. A l'admission de la patiente, l'examen a objectivé une hauteur utérine à 30 cm, bruits cardio-foetaux bien perçus. Au toucher vaginal, le col paraît effacé à 90% et dilaté à 3 cm. La présentation est céphalique. Nous avons réalisé une échographie qui a montré que les biométries correspondaient bien au terme. Devant les décélérations tardives et répétitives du rythme cardio-foetal, une césarienne a été indiquée pour souffrance foetale au début du travail ce qui est permis l'extraction d'un nouveau né de sexe féminin avec un appgar 10/10. A l'exploration systématique des annexes, nous avons détecté une grossesse extra utérine infundibulaire. Nous avons réalisé un avortement tubo-ovarien,

l'anatomopathologie a confirmé la grossesse extra-utérine. Nous avons conclu à une grossesse hétérotopique menée à terme.

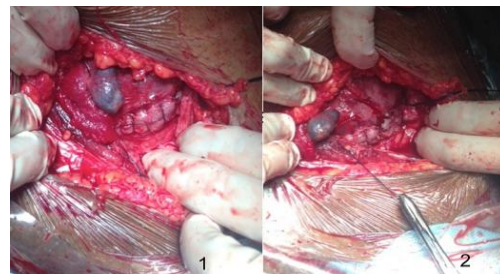


Figure 1 : images per opératoires montrant la grossesse extra-utérine infundibulaire collectée non rompue