

Images in medicine

Le colobome de la paupière supérieure

Hakima Elouarradi^{1, &}, Rajae Daoudi¹

¹Université Mohammed V Souissi, Service d'Ophthalmologie A de l'Hôpital des Spécialités, Centre Hospitalier Universitaire, Rabat, Maroc

[&]Corresponding author: Hakima Elouarradi, Université Mohammed V Souissi, Service d'Ophthalmologie A de l'Hôpital des Spécialités, Centre Hospitalier Universitaire, Rabat, Maroc

Key words: Colobome, paupière, syndromes malformatifs

Received: 10/02/2014 - Accepted: 24/02/2014 - Published: 25/02/2014

Pan African Medical Journal. 2014; 19:132 doi:10.11604/pamj.2014.17.132.4006

This article is available online at: <http://www.panafrican-med-journal.com/content/article/17/132/full/>

© Hakima Elouarradi et al. The Pan African Medical Journal - ISSN 1937-8688. This is an Open Access article distributed under the terms of the Creative Commons Attribution License (<http://creativecommons.org/licenses/by/2.0>), which permits unrestricted use, distribution, and reproduction in any medium, provided the original work is properly cited.

Image en médecine

Il n'existe que peu d'études consacrées aux accidents d'équitation. Avec une incidence de 36/100000 pratiquants, et un taux de mortalité de 0.06/100000, la prévalence dans la population générale reste faible, mais la gravité de ces accidents est liée à leur violence. Nous rapportons le cas d'un patient de 17 ans, victime d'un traumatisme thoraco-abdominal par coup de sabot. Reçu en état de choc aux urgences, avec une sensibilité abdominale, des sueurs profuses, des conjonctives décolorées, une tachycardie à 120bpm, et une tension artérielle à 80/50 mmHg. Le bilan lésionnel après stabilisation objectivait au niveau thoracique: un important emphysème sous cutané, un pneumothorax gauche, un pneumomédiastin et une solution de continuité de la face antérieure du péricarde avec pneumopéricarde, et au niveau abdominal: un éclatement de la rate avec un hématome périsplénique et un épanchement intrapéritonéal de grande abondance. Le patient est admis au service de Réanimation après drainage thoracique et splénectomie d'hémostase réalisée en urgence. Le drainage pleural simple a permis le drainage pleural.

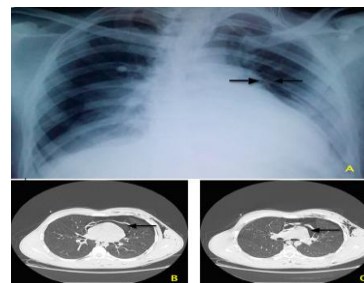


Figure 1 : A) radio thoracique standard de face, mettant en évidence une hyperclarté aérique refoulant la ligne péricardique de tonalité tissulaire; B) scanner thoracique en coupe axiale, épanchement aérique intrapéricardique; C) scanner thoracique en coupe axiale, solution de continuité péricardique avec épanchement aérique intrapéricardique