

Case report

Hémangiome vertébrale géant révélé par un traumatisme lombaire: à propos d'un cas

Abdelilah Mouhsine^{1,&}, Adil Essanhaji², El Mehdi Atmane¹, Radouane Rokhssi¹, B Ouchaib Kadiri², Mbark Mahfoudi¹, Abdelghani El Fikri¹

¹Service de Radiologie HMA, Marrakech, Maroc, ²Service de neurochirurgie HMA, Marrakech, Maroc

[&]Corresponding author: Abdelilah Mouhsine, Service de Radiologie HMA, Marrakech, Maroc

Key words: Hémangiome vertébrale, compression médullaire, traumatisme lombaire

Received: 18/02/2013 - Accepted: 15/02/2014 - Published: 29/08/2014

Abstract

L'hémangiome vertébral est une tumeur bénigne fréquente, c'est une lésion bénigne habituellement asymptomatique. Les formes évolutives responsables de compression médullaire sont beaucoup plus rares, une surveillance clinique et radiologique est conseillé. Nous mettons en exergue à travers ce cas révélé par des signes de compression médullaire suite à une chute, l'intérêt de l'imagerie en coupes dans le diagnostic positif ; pour déceler les formes compliquées, et pour orienter l'attitude thérapeutique. Les formes neurologiques nécessitent une prise en charge neurochirurgicale.

Pan African Medical Journal. 2014; 18:351 doi:10.11604/pamj.2014.18.351.2470

This article is available online at: <http://www.panafrican-med-journal.com/content/article/18/351/full/>

© Abdelilah Mouhsine et al. The Pan African Medical Journal - ISSN 1937-8688. This is an Open Access article distributed under the terms of the Creative Commons Attribution License (<http://creativecommons.org/licenses/by/2.0>), which permits unrestricted use, distribution, and reproduction in any medium, provided the original work is properly cited.

Introduction

L'hémangiome vertébral est une tumeur bénigne relativement fréquente, d'origine malformative, constituée de vaisseaux sanguins néoformés de structure normale, sans shunt artério-veineux. Cette lésion bénigne demeure asymptomatique. Les formes évolutives responsables de compression médullaire sont beaucoup plus rares, elles relèvent d'une prise en charge neurochirurgicale.

Patient et observation

Patient de 54 ans avec ATCDs d'HTA suivie, présente suite à une chute un traumatisme lombaire. L'examen clinique trouve un syndrome rachidien lombaire avec parapésie cotée 2/5, un niveau sensitif ombilical, ROT abolies, des troubles sphinctériens (rétention urinaire). Le patient était exploré par une TDM suivie d'IRM lombaire, montraient une fracture tassement du corps vertébral L5 avec recul du mur postérieur sur une lésion préexistante (hémangiome géant). Le patient a bénéficié d'une laminectomie décompressive suivie d'une radiothérapie complémentaire avec une dose totale de 35 grays. L'évolution clinique était bonne.

Discussion

L'hémangiome vertébral est fréquent (10 pour cent des autopsies systématiques) [1] et représente la fréquence des tumeurs bénignes vertébrales. Il est généralement asymptomatique et il est découvert à l'occasion d'un examen réalisé à titre systématique ou suite à un traumatisme comme dans notre cas. Il se voit chez l'adulte jeune avec une discrète prédominance féminine, 2 femmes pour un homme [2]. La localisation dorsale est la plus fréquente de D3 à D9 [2]. La localisation lombaire dont nos rapports nous rapportons un cas a été rarement décrite dans la littérature [3].

La symptomatologie clinique est le plus souvent représentée par une compression médullaire tel le cas de notre patient. Elle se manifeste plus rarement par des dorsalgies ou des radiculalgies [4]. La physiopathologie des signes neurologiques fait intervenir plusieurs paramètres. En général, il s'agit d'une extension épidurale, par contre les tassements vertébraux ou les hématomes compressifs n'intervient que rarement [4]. L'hémangiome vertébral agressif a un

aspect typique sur les radiographies standards [5]. Il siège sur le corps vertébral qui est déminéralisé présentant des travées verticales réalisant l'aspect grillage caractéristique (**Figure 1**). L'étude TDM, lorsque l'aspect n'est pas typique, permet de préciser l'étendue de l'atteinte osseuse (pédicules, arc post) l'extension épidurale, l'hypervascularisation et le stroma tissulaire de la lésion [4].

Le développement de l'hémangiome entraîne une ostéolyse de l'os spongieux normal qui aboutit secondairement au développement réactionnel des travées verticales. En scanner par coupes axiales, ce développement aboutit au classique aspect en «nid d'abeille» (**Figure 2**). L'IRM occupe une place importante par le fait qu'elle permet une analyse multiplanaire directe et représente un pouvoir de caractérisation tissulaire. L'aspect habituel est caractérisé par un hyper signal osseux T1 et T2 (**Figure 3, Figure 4**). Elle trouve son intérêt majeur dans le bilan d'extension au niveau épidural avec une bonne approche du retentissement sur les structures nerveuses. Le traitement est difficile aucune attitude thérapeutique ne fait l'unanimité. Il fait appel à une radiothérapie, une embolisation associée ou non à une chirurgie ou une vertebroplastie percutanée.

Conclusion

L'hémangiome vertébral est une tumeur bénigne qui peut évoluer et provoquer des complications neurologiques graves, bien qu'aucun traitement ne soit nécessaire en présence des formes quiescentes, une surveillance clinique et radiologique est conseillée. Les formes douloureuses traduisent une évolutivité que la radiothérapie arrive généralement à enrayer. Les formes neurologiques nécessitent une prise en charge neurochirurgicale.

Conflits d'intérêts

Les auteurs ne déclarent aucun conflit d'intérêts.

Contributions des auteurs

Tous les auteurs ont contribué à la conduite de ce travail. Tous les auteurs déclarent également avoir lu et approuvé la version finale du manuscrit.

Figures

Figure 1: Rx standards lombosacré face: fracture tassement de L5

Figure 2:TDM en coupe axiale : fracture tassement L5 avec recul du mur post, image en nid d'abeille

Figure 3: IRM en coupes sagittales T1,T2: fracture tassement de L5 vertèbre hyperintense qui se rehausse après injection de gadolinium

Figure 4: IRM en coupes sagittales T1,T2: fracture tassement de L5 vertèbre hyperintense qui se rehausse après injection de gadolinium

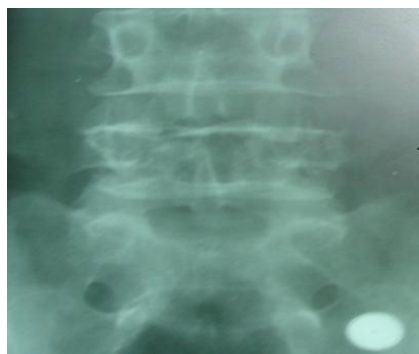

Figure 1: Rx standards lombosacré face: fracture tassement de L5

Références

1. Schmorl G, Junghanns H. The human spine in health and disease: Second american edition. New York and London, Grune and Stratton, 197. **Google Scholar**
2. Laredo JD, Reizine D. Vertebral hemangioma. Radiology. 1986;161(1):183-189. **PubMed | Google Scholar**
3. Benhamouda I, Tougouti MN. Compressive vertebral angiomas, a case report. Tunis Med. 1999;77(4): 236-241.**PubMed | Google Scholar**
4. Cortet B, Coton A. Intéret de la vertebroplastie. Rev Rhum. 1994; 61: 16-22. **PubMed | Google Scholar**
5. Chagon S, Valley C. Hémangiome diffuse. Emc Radiodiagnostic App Locomot 3-1489-A-10.1992. | **Google Scholar**

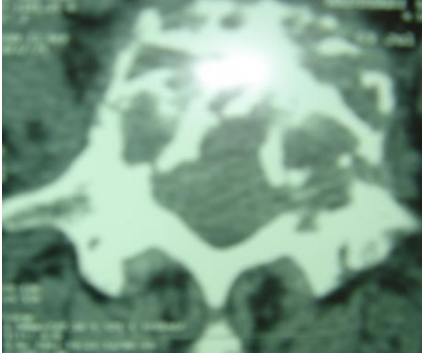


Figure 2:TDM en coupe axiale : fracture tassement L5 avec recul du mur post, image en nid d'abeille

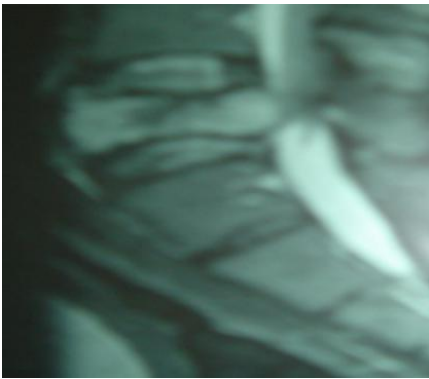


Figure 3: IRM en coupes sagittales T1,T2: fracture tassement de L5 vertèbre hyperintense qui se rehausse après injection de gadolinium




Figure 4: IRM en coupes sagittales T1,T2: fracture tassement de L5 vertèbre hyperintense qui se rehausse après injection de gadolinium