

# Images in medicine

## Dacryoadénite sarcoïdique

Rajae Derrar<sup>1,&</sup>, wafae Cherkaoui<sup>1</sup>

<sup>1</sup>Service d'Ophtalmologie A, Hôpital des Spécialités, CHU de Rabat, Maroc

<sup>&</sup>Corresponding author: Rajae Derrar, Service d'Ophtalmologie A, Hôpital des Spécialités, CHU de Rabat, Maroc

Key words: Dacryoadénite sarcoïdique, hypertrophie, glandes lacrymales

Received: 20/03/2014 - Accepted: 18/08/2014 - Published: 21/08/2014

**Pan African Medical Journal. 2014; 18:313 doi:10.11604/pamj.2014.18.313.4219**

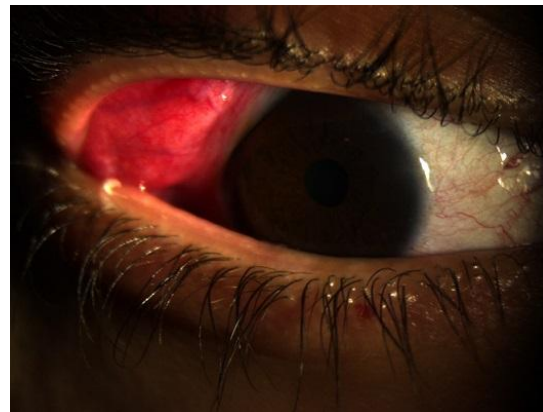
This article is available online at: <http://www.panafrican-med-journal.com/content/article/18/313/full/>

© Rajae Derrar et al. The Pan African Medical Journal - ISSN 1937-8688. This is an Open Access article distributed under the terms of the Creative Commons Attribution License (<http://creativecommons.org/licenses/by/2.0>), which permits unrestricted use, distribution, and reproduction in any medium, provided the original work is properly cited.

### Image en médecine

Patient âgé de 40 ans présentant depuis 2 mois une hypertrophie bilatérale des glandes lacrymales avec photophobie et larmoiement. L'examen trouve une acuité visuelle à 10/10 au niveau de l'oeil droit et gauche, une sécheresse oculaire avec un examen à la lampe à fente qui montre un segment antérieur et postérieur normaux. L'examen général est normal. Une sarcoïdose a été suspecté, un bilan a été demandé qui comprend une radiographie pulmonaire, une recherche de l'enzyme de conversion d'angiotensine ainsi qu'une biopsie de la glande lacrymale. L'Enzyme de conversion d'angiotensine était élevée, la biopsie a montré des granulomes épithélioïdes gigantomaculaires sans nécrose caséuse. Une corticothérapie systémique a été débutée, les glandes lacrymales ont retrouvé leur taille normale au bout de 3 mois de traitement. La sarcoïdose est une affection granulomateuse généralisée chronique

de cause inconnue dont la symptomatologie inaugurale peut être ophtalmologique.



**Figure 1:** Hypertrophie de la glande lacrymale