

Case report

Tumeur stromale gastrointestinale de l'iléon avec rechute métastatique développée dans le mésentère

Fanomezantsoa Raherinantenaina^{1,8}, Fanjandriny Rasoaherinomenjanahary², Andriamampionona Tsihoery Francine³, Andrianisa Hoby Rambel⁴, Harinirina Yoël Honora Rantomalala⁴, Luc Hervé Samison², Hery Nirina Rakoto Ratsimba¹

¹Service de Chirurgie Générale et Vasculaire, CHUJRA (Centre Hospitalo-universitaire Joseph Ravoahangy Andrianavalona), Antananarivo, Madagascar, ²Service de Chirurgie Viscérale B, CHUJRA, Antananarivo, Madagascar, ³Laboratoire d'Anatomopathologie, CHUJRA, Antananarivo, Madagascar, ⁴Service d'Urologie, CHUJRA, Antananarivo, Madagascar

⁸Corresponding author: Fanomezantsoa Raherinantenaina, Service de Chirurgie Générale et Vasculaire, CHUJRA (Centre Hospitalo-universitaire Joseph Ravoahangy Andrianavalona), Antananarivo, Madagascar

Key words: Imatinib, iléon, mésentère, tumeur stromale gastrointestinale

Received: 02/03/2014 - Accepted: 01/05/2014 - Published: 05/05/2014

Abstract

Nous rapportons le cas d'un homme de 29 ans admis pour une masse hypogastrique très douloureuse. La laparotomie exploratrice réalisée en urgence pour occlusion permettait de mettre en évidence l'origine et la localisation iléale de la masse tumorale. Le traitement chirurgical consistait en une tumorectomie complète avec respect des marges carcinologiques. Les suites opératoires étaient simples et l'examen histologique confirmait la nature stromale de la tumeur iléale réséquée. Les marges de résection passaient en tissus sains. Le patient était perdu de vue et n'avait reçu aucun traitement adjuvant. Un an plus tard, il est revenu pour ballonnement et masse pelviens d'évolution rapidement progressive et dont l'exploration chirurgicale à visée diagnostique et thérapeutique révélait l'existence d'une tumeur mésentérique. Une tumorectomie était réalisée mais incomplète à cause d'une perte sanguine avec instabilité hémodynamique induite par l'exérèse tumorale. Après analyse histologique et immunohistochimique de la pièce opératoire, le diagnostic d'une tumeur stromale était confirmé. Il s'agissait d'une rechute métastatique à localisation mésentérique d'une tumeur stromale digestive d'origine iléale à fort potentiel malin. La réduction tumorale suivie d'un complément thérapeutique par l'Imatinib (glivec[®]) permettaient d'obtenir un résultat satisfaisant. Avec un recul de 12 mois, le patient était asymptomatique et aucune récurrence locale ni de métastase à distance n'a été observée.

Pan African Medical Journal. 2014; 18:18 doi:10.11604/pamj.2014.18.18.4119

This article is available online at: <http://www.panafrican-med-journal.com/content/article/18/18/full/>

© Fanomezantsoa Raherinantenaina et al. The Pan African Medical Journal - ISSN 1937-8688. This is an Open Access article distributed under the terms of the Creative Commons Attribution License (<http://creativecommons.org/licenses/by/2.0>), which permits unrestricted use, distribution, and reproduction in any medium, provided the original work is properly cited.

Introduction

Les tumeurs stromales gastrointestinales ou GIST sont des pathologies relativement fréquentes bien connues en termes de chirurgie digestive et de thérapeutique ciblée [1]. Actuellement, leur prise en charge est bien codifiée avec la disponibilité des moyens diagnostiques et thérapeutiques sophistiqués facilement accessibles surtout dans les pays développés [2, 3]. L'objectif de ce travail était de rapporter le cas d'une pathologie chirurgicale prise en charge dans un pays à faibles ressources. Il s'agissait d'une GIST iléale diagnostiquée sur le plan immunohistochimique de façon rétrospective à partir d'une rechute métastatique développée dans le mésentère.

Patient et observation

Un homme âgé de 29 ans, sans antécédent particulier, était hospitalisé dans un service d'urologie au mois de mars 2010 pour une masse pelvienne douloureuse et pollakiurie évoluant depuis cinq mois. Après trois jours d'hospitalisation, le patient était opéré en urgence pour occlusion intestinale basse. A la laparotomie, une tumeur iléale était mise en évidence (**Figure 1**). Le foie était macroscopiquement sain et il n'y avait pas d'ascite ni de carcinose péritonéale. Une tumorectomie complète, sans curage ganglionnaire, suivie d'une anastomose iléo-iléale termino-terminale était réalisée. La tumeur, non rompue en peropératoire, était de couleur blanc grisâtre, de consistance molle à ferme. Elle était bien circonscrite par une pseudo-capsule fibro-adipeuse. A la coupe, elle était charnue, focalement kystisée, remaniée par la nécrose et l'hémorragie. L'examen histologique évoquait le diagnostic d'une GIST primitive caractérisée par une prolifération de cellules fusiformes organisées en faisceaux s'entrecroisant anarchiquement (**Figure 2**). Les marges de résection passaient en tissus sains. L'examen immunohistochimique faisait défaut. Les suites opératoires étaient simples. Après exeat, le patient était perdu de vue et ne pouvait pas bénéficier d'un complément thérapeutique par le Glivec® (Imatinib). En février 2011, il était admis en chirurgie viscérale pour ballonnement et masse pelviens d'évolution rapidement progressive. A l'examen clinique, son état général était assez bon. L'inspection mettait en évidence une voussure hypogastrique et la palpation une défense abdominale diffuse. La biologie standard était normale. L'échographie abdominale révélait une masse extra-vésicale peu homogène, à contours réguliers et à limites moins nettes. L'origine et le siège de cette masse ne pouvaient pas être déterminés avec certitude. L'hypothèse d'une récurrence locorégionale en rapport avec la tumeur iléale réséquée était évoquée. La réalisation d'une TDM était impossible par manque de moyens financiers. Le patient était opéré en urgence différée. L'exploration par laparotomie révélait une tumeur mésentérique assez volumineuse. Il n'y avait pas d'ascite. L'intestin grêle, le côlon, le foie ainsi que les épiploons étaient indemnes de lésions. Une tumorectomie en monobloc était décidée mais la résection était incomplète à cause d'une hémorragie importante induite par l'exérèse in situ. La masse tumorale avait le même profil histologique que la tumeur iléale. L'index mitotique était de 15 mitoses par 50 champs au fort grossissement (CFG). L'étude immunohistochimique mettait en évidence un immunomarquage fortement positif des cellules tumorales pour la vimentine, le c-kit (**Figure 3**) et le DOG1 (**Figure 4**). L'indice de prolifération (Ki-67 ou Mib-1) était évalué à 18%. Le diagnostic retenu était une tumeur stromale mésentérique à fort potentiel agressif, correspondant à une récurrence métastatique de la tumeur iléale. Les suites opératoires étaient simples et le patient était adressé en oncologie pour

complément thérapeutique par le Glivec® (400mg/j). Le recul à 12 mois retrouvait un patient asymptomatique ; aucune récurrence locale ni de métastase n'a été observée.

Discussion

Les GIST iléales sont relativement fréquentes [2,3] et de mauvais pronostic surtout dans les formes tardives [3]. Actuellement, leur prise en charge est bien codifiée sauf dans les centres mal équipés comme le notre en raison des signes cliniques qui sont moins spécifiques et des moyens d'investigation performants qui font défaut. Sur le plan clinique, ces tumeurs peuvent être asymptomatiques, de découverte fortuite au décours d'un examen morphologique ou d'une chirurgie [1, 2, 4]. Certains symptômes sont toutefois révélateurs mais inconstants: hémorragie digestive, masse pelvienne, douleurs abdominales. La survenue d'une occlusion intestinale avec compression vésicale peut être révélatrice comme cela avait été le cas dans notre observation. Cette compression locorégionale est surtout expliquée par le glissement intermittent de l'intestin grêle dans le pelvis sous l'effet de la pesanteur et de la masse tumorale qui entre en contact avec le dôme vésical. Cette proximité anatomique explique la survenue d'une atteinte vésicale déjà observée chez certains patients [2].

Sur le plan paraclinique, l'exploration endoscopique utilisant la vidéocapsule est de pratique courante dans la prise en charge des tumeurs iléales à croissance intra-luminale [4]. Cette méthode n'a pas été réalisée chez notre patient par manque de matériels et de moyens financiers. L'autre option était la TDM mais notre patient ne pouvait pas en bénéficier. Elle est surtout indispensable en préopératoire pour caractériser le développement exophytique de la masse tumorale, d'apprécier le caractère résecable ou non des lésions, de détecter une éventuelle métastase ou de carcinose péritonéale et de choisir la voie d'abord chirurgicale [2]. Dans notre cas, le diagnostic de certitude ne pouvait être évoqué qu'en peropératoire en visualisant la masse tumorale à croissance extra-luminale. Sur le plan thérapeutique, le traitement de référence des GIST localisées est l'exérèse chirurgicale complète avec des marges saines [2,3] éventuellement associée à un complément thérapeutique ciblé selon le degré de leur agressivité. La résection est souvent effectuée par laparotomie ou par voie laparoscopique [2-4], la résection endoscopique étant une option exceptionnelle [2]. L'avantage avec la chirurgie mini-invasive, non proposée chez notre patient par manque d'expérience et de matériels, serait de réduire à la fois la durée opératoire et le séjour hospitalier avec une cicatrice abdominale esthétique. En oncologie médicale, l'Imatinib (Glivec®) est souvent indiqué dans les GIST localisées et à fort potentiel malin ou avancées qu'elles soient non résecables, métastatiques ou récidivantes [1]. Dans notre cas, l'absence d'un tel traitement pourrait être à l'origine d'une rechute métastatique développée dans le mésentère. Généralement, la survenue de cette récurrence correspond à un délai médian de 24 à 42 mois après la résection initiale [2,5]. Elle est principalement corrélée à la taille tumorale, à son index mitotique, au stade localement avancé de la tumeur et à la survenue d'une effraction tumorale en peropératoire [2]. Cependant, il a été rapporté que la taille tumorale étant le seul facteur de risque statistiquement significatif [2]. En cas de GIST à potentiel malin, il existe un risque élevé de récurrence (10-50% selon les séries) même après une exérèse macroscopiquement complète [2,5]. Mais, ce risque n'a aucun lien ni avec la réalisation ou non du curage ganglionnaire ni avec la réalisation d'une courte marge de résection. Car les métastases par cette voie sont rares [6] et même en intention curative, il n'existe pas de consensus sur les marges optimales de résection. Une marge de résection de 2 cm est

toutefois raisonnable. Le traitement adjuvant par l'Imatinib, lorsqu'il faisait défaut, semble constituer un autre facteur de risque métastatique [6]. Les sites métastatiques de prédilection sont représentés par le foie et le péritoine (mésentère, omentum) [2]. En cas de GIST métastatique développée dans le mésentère, le diagnostic différentiel se pose essentiellement avec la forme primitive d'EGIST (tumeur stromale extradiigestive) mésentérique telle qu'elle est actuellement bien définie [1]. Il s'agit d'une tumeur mésoenchymateuse rare développée à partir du tissu mou abdominal; elle est considérée primitive quand elle ne présente aucune attache avec le tube digestif [7,8]. Les EGIST primitives ou métastatiques surexpriment le CD117 et présentent des profils de mutation des gènes c-kit et PDGFRA semblables aux GIST [8]. Actuellement, la protéine DOG1, positive chez notre patient, est proposée comme un marqueur sensible et spécifique des GIST [9]. Ce marqueur possède un intérêt particulier pour le diagnostic des GIST associées à une mutation du gène PDGFRA, où la protéine KIT est indétectable dans plus de 60% des cas, alors que DOG1 y semble constamment exprimée [1].

Par ailleurs, à l'opposé des GIST, l'histogénèse des EGIST primitives est encore mal élucidée. L'expression du c-kit par ces tumeurs suggère la présence de cellules interstitielles de Cajal en dehors du tractus digestif ou plutôt la capacité des cellules mésoenchymateuses d'exprimer ce même phénotype d'une façon aberrante [7, 8]. Miettinen et al. pensent que les EGIST mésentériques primitives dériveraient de l'intestin puis s'en détachent au cours de leur développement [10]. Leur symptomatologie clinique est souvent tardive [10] du fait de leur siège qui est assez profond. Les circonstances de découvertes sont la perception d'une masse ou de douleurs abdominales [6,7] comme cela avait été le cas dans notre observation. L'apport de l'imagerie (TDM, IRM) est incontestable dans le diagnostic préopératoire [11] mais il faisait défaut chez notre patient. L'avantage avec la TDM ou l'IRM est de permettre une bonne visualisation de la tumeur [6] et de guider la ponction biopsique à l'aiguille fine à visée diagnostique. Selon Ortiz-Rey et al, ce geste relativement simple et bénéfique est d'indication courante dans la prise en charge des tumeurs stromales extradiigestives [12]. L'impossibilité de pratiquer cette méthode était à l'origine de notre attitude classique basée sur la laparotomie exploratrice. Elle nous permettait de visualiser la tumeur, d'établir un bilan lésionnel complet et d'évaluer les possibilités d'exérèse à visée diagnostique, thérapeutique et pronostique. Compte tenu des définitions admises, la stratégie dans la prise en charge des GIST métastatiques ou primitives du mésentère respecte les indications opératoires d'exérèse et de thérapeutique ciblée [1].

En intention curative, l'exérèse chirurgicale complète avec des marges saines est le traitement de première intention des tumeurs stromales extradiigestives non métastatiques [13]. Le traitement adjuvant par l'imatinib est tout à fait licite et indiqué dans les formes avancées ou métastatiques [1,14]. Dans notre cas, le schéma thérapeutique était combiné car il n'y avait pas de métastase hépatique et en raison de la nature incomplète de l'exérèse tumorale. Comme dans les GIST, l'évaluation pronostique des EGIST est encore difficile à établir. D'une part, le système de grading histopronostique utilisé pour les GIST, combinant index mitotique et taille tumorale n'est pas extrapolable pour les EGIST, ces dernières étant le plus souvent de grande taille au moment du diagnostic [7,8]. D'autre part, le siège de la tumeur semble constituer un facteur pronostique indépendant [7]; les EGIST mésentériques sont moins agressives que les autres localisations péritonéales. Yamamoto et al. [13] définissent trois grades pronostiques sur la base de l'index mitotique et de l'indice de prolifération tumorale Ki-67 ; un index mitotique inférieur à 5/50 CFG et/ou un indice de prolifération inférieur à 10% permettent de classer la tumeur en EGIST à faible risque de malignité. En

revanche, une tumeur ayant un index mitotique supérieur ou égal à 5/50 CFG et/ou un indice de prolifération supérieur ou égal à 10% est considérée à haut risque de malignité. Dans notre cas, étant donné l'existence de ce risque et l'exérèse incomplète de la tumeur, il était prudent et bénéfique d'avoir adopté un traitement adjuvant par l'Imatinib qui nous a donné un résultat satisfaisant au bout de 12 mois. Cependant, son efficacité à long terme reste à évaluer [8]. En effet, depuis 2007, des tumeurs stromales extradiigestives ont été incluses dans les essais randomisés de la phase III ayant évalué l'Imatinib chez les patients porteurs de GIST [14]. En 2011, un cas de GIST métastatique résistant à l'Imatinib a été rapporté. A travers cette observation, les auteurs ont démontré l'intérêt clinique à long terme du Sunitinib utilisé à titre adjuvant à la place de l'Imatinib [15].

Conclusion

Les tumeurs stromales extradiigestives métastatiques ou primitives sont des tumeurs mésoenchymateuses rares ayant une similitude morphologique et phénotypique avec les GIST. La survenue d'une récurrence métastatique dans sa forme mésentérique était observée en absence de traitement adjuvant ciblé chez un patient ayant développé une GIST iléale à fort potentiel malin. La TDM peut être proposée comme l'examen de référence pour détecter précocement une éventuelle récurrence, permettant ainsi d'évaluer les possibilités d'exérèse qui est le seul traitement à visée curative. L'imatinib était un complément thérapeutique adapté et bénéfique mais son efficacité à long terme reste à évaluer. Le Sunitinib pourrait être une alternative thérapeutique prometteuse.

Conflits d'intérêts

Les auteurs déclarent ne pas avoir de conflits d'intérêts en relation avec cet article.

Contributions des auteurs

Fanomezantsoa Raherinantenaina, Fanjandrany Rasoaherinomenjanahary: conception et rédaction du manuscrit. Francine Tsitohery Andriamampionona: interprétation des résultats histologique et immunohistochimique. Mamisoa Judicaël Rakotonaivo, Andrianisa Hoby Rambel: chirurgiens ayant participé à l'opération du patient. Harinirina Yoël Honora Rantomalala, Nantenaina Soa Randrianjafisamindrakotroka, Luc Hervé Samison, Hery Nirina Rakoto Ratsimba: professeurs, chefs de service et de travaux, superviseurs du travail.

Figures

Figure 1: Aspect macroscopique de la tumeur iléale

Figure 2: Prolifération de cellules fusiformes correspondant à la tumeur iléale (Hématéine-Eosine X10)

Figure 3: Immunomarquage positif au CD117 (c-kit) des cellules tumorales mésentériques (grossissement X10)

Figure 4: Immunomarquage positif au DOG1 des cellules tumorales mésentériques (grossissement X10)

Références

1. Coindre JM, Emile JF, Monges G, Ranchère-Vince D, Scoazec JY. Gastrointestinal stromal tumors: definition, histological, immunohistochemical, and molecular features, and diagnostic strategy. *Ann Pathol*. 2005 Oct; 25(5):358-85. **PubMed | Google Scholar**
2. Martí Obiol R, Garcés Albir M, López Mozos F, Ortega Serrano J. Surgical treatment of gastrointestinal stromal tumours. Analysis of our experience. *Cir Esp* 2013 Jan; 91(1):38-43. **PubMed | Google Scholar**
3. Artigas Raventós V, López Pousa A, Ortega Medina L, de Liaño Argüelles AD, Fernández Hernández JA, Lucena de la Poza JL. Primary, Non-metastatic Gastrointestinal Stromal Tumor Surgery: Results of the GRISK Study. *Cir Esp*. 2013 Feb;91(2):96-6102. **PubMed | Google Scholar**
4. Serraj I, Amrani L, Atitar I, Kanouni N, Al Baroudi S, Amrani N. Obscure gastrointestinal bleeding due to jejunal stromal tumor: the contribution of capsule endoscopy. *Gastroenterol Clin Biol*. 2008 Dec;32(12):1022-4. **PubMed | Google Scholar**
5. Winer JH, Raut CP. Management of recurrent gastrointestinal stromal tumors. *J Surg Oncol*. 2011 Dec;104(8):915-20. **PubMed | Google Scholar**
6. Goukassian ID, Kussman SR, Toribio Y, Rosen JE. Secondary recurrent multiple EGIST of the mesentery : A case report and review of the literature. *Int Surg Case Rep*. 2012;3(9):463-6. **PubMed | Google Scholar**
7. Reith JD, Goldblum JR, Lyles RH, Weiss SW. Extragastrointestinal (soft tissue) stromal tumors: An analysis of 48 cases with emphasis on histologic predictors of outcome. *Mod Pathol*. 2000 May;13(5):577-85. **PubMed | Google Scholar**
8. Kim JH, Boo YJ, Jung CW, Park SS, Kim SJ, Mok YJ, et al. Multiple malignant extragastrointestinal stromal tumors of the greater omentum and results of immunohistochemistry and mutation analysis : A case report. *World J Gastroenterol*. 2007 June; 13(24):3392-5. **PubMed | Google Scholar**
9. West RB, Corless CL, Chen X, Rubin BP, Subramanian S, Montgomery K et al. The novel marker, DOG1, is expressed ubiquitously in gastrointestinal stromal tumors irrespective of KIT or PDGFRA mutation status. *Am J Pathol*. 2004 Jul ;165(1):107-13. **PubMed | Google Scholar**
10. Miettinen M, Sarlomo-Rikala M, Lasota J. Gastrointestinal stromal tumor : Recent advances in understanding of their biology. *Hum Pathol*. 1999 Oct ;30(10):1213-20. **PubMed | Google Scholar**
11. Tervahartiala P, Halavaara J. Radiology of GIST. *Ann Chir Gynaecol*. 1998;87(4):291-2. **PubMed | Google Scholar**
12. Ortiz-Rey JA, Fernandez GC, Magdalena CJ, Alvarez C, Anton I, San Miguel P, et al. Fine Needle aspiration appearance of extragastrointestinal stromal tumor: A case report. *Acta Cytol*. 2003 May-Jun ;47(3):490-4. **PubMed | Google Scholar**
13. Yamamoto H, Oda Y, Kawaguchi KI, Nakamura N, Takahira T, Tamiya S, et al. C-Kit and PDGFRA mutations in extragastrointestinal stromal tumor. *Am J Surg Pathol*. 2004 Apr;28(4):479-88. **PubMed | Google Scholar**
14. Blay JY, Le Cesne A, Ray Coquard I, Bui B, Duffaud F, Delbaldo C, et al. Prospective multicentric randomised phase III study of Imatinib in patients with advanced gastrointestinal stromal tumor comparing interruption versus continuation of treatment beyond 1 year: The French Sarcoma Group. *J Clin Oncol*. 2007 Mar ;25(9):1107-13. **PubMed | Google Scholar**
15. Successful treatment with sunitinib in a young patient with metastatic gastrointestinal stromal tumor after failure on adjuvant imatinib. *J Can Res Ther*. 2011 Oct-Dec;7(4):491-3. **Google Scholar**

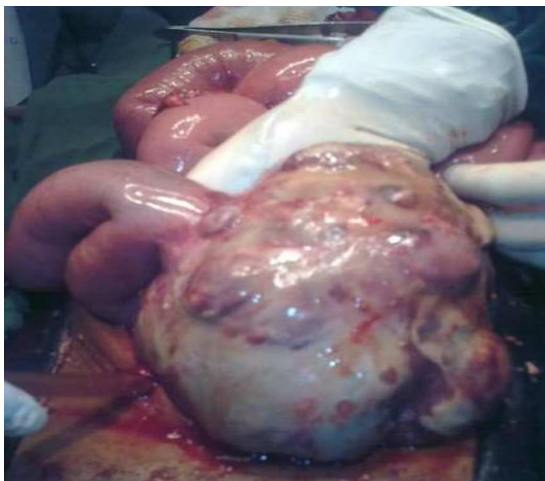

Figure 1: Aspect macroscopique de la tumeur iléale

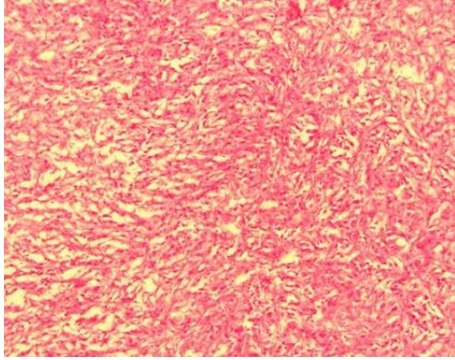


Figure 2: Prolifération de cellules fusiformes correspondant à la tumeur iléale (Hématéine-Eosine X10)

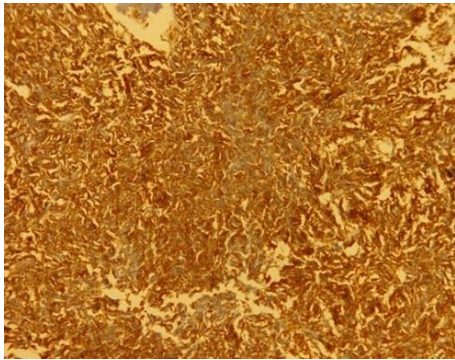


Figure 3: Immunomarquage positif au CD117 (c-kit) des cellules tumorales mésentériques (grossissement X10)



Figure 4: Immunomarquage positif au DOG1 des cellules tumorales mésentériques (grossissement X10)