

Case report

Ulcérations buccales et péri-anales : un mode de révélation inhabituel d'une granulomateuse avec polyangéite - à propos d'un cas

Neirouz Ghannouchi Jaafoura^{1,&}, Wathek Thaljaoui¹, Amira Atig¹, Ahmed Bouker¹, Mabrouk Khalifa¹, Fathi Bahri¹

¹Service de Médecine Interne, CHU Farhat Hached, Sousse, Tunisie

[&]Corresponding author: Neirouz Ghannouchi Jaafoura, Service de Médecine Interne, CHU Farhat Hached, Sousse, Tunisie

Key words: Granulomatose avec polyangéite, nécrose linguale, ulcère péri-anal, rectorragie

Received: 08/02/2014 - Accepted: 18/02/2014 - Published: 06/06/2014

Abstract

La granulomatose avec polyangéite, est une vascularite systémique rare qui touche avec prédilection les voies aériennes supérieures, les poumons et les reins. L'atteinte cutané-muqueuse ainsi que l'atteinte digestive ne sont pas inhabituelles mais elles sont rarement inaugurales de la maladie. Nous rapportons l'observation d'une femme âgée de 57 ans, ayant une granulomatose avec polyangéite multi-systémique avec comme premières manifestations une atteinte cutané-muqueuse à type de nécrose de la langue et d'ulcérations péri-anales ainsi que des rectorragies. La présence de signes radiologiques orientant vers une hémorragie intra-alvéolaire, l'atteinte rénale, l'atteinte neurologique périphérique ainsi que la positivité des C-ANCA de type anti-PR3 ont permis de rattacher les manifestations dermatologiques à cette vascularite. Des manifestations cutané-muqueuses atypiques, au cours d'une granulomateuse avec polyangéite, doivent être connues par le clinicien pour un diagnostic et une prise en charge adéquate.

Pan African Medical Journal. 2014; 18:120 doi:10.11604/pamj.2014.18.121.3984

This article is available online at: <http://www.panafrican-med-journal.com/content/article/18/121/full/>

© Neirouz Ghannouchi Jaafoura et al. The Pan African Medical Journal - ISSN 1937-8688. This is an Open Access article distributed under the terms of the Creative Commons Attribution License (<http://creativecommons.org/licenses/by/2.0>), which permits unrestricted use, distribution, and reproduction in any medium, provided the original work is properly cited.

Introduction

La granulomatose avec polyangéite (GPA) est une vascularite systémique touchant les vaisseaux de petit calibre associant sur le plan anatomopathologique une vascularite nécrosante et une granulomatose [1]. Elle touche principalement les voies aériennes supérieures, les poumons et les reins, rarement le tube digestif [2,3]. Aussi bien la nécrose de la langue que les ulcérations péri-anales sont des manifestations peu courantes et rarement inaugurales de la maladie. Nous rapportons le cas d'une patiente chez qui des manifestations ano-rectales et buccales ont révélé la maladie.

Patient et observation

Une femme de 57 ans, sans antécédents pathologiques notables, était hospitalisée en janvier 2013 pour exploration d'un syndrome rectal fait de ténésmes et d'épreintes avec des rectorragies évoluant depuis 20 jours, aux quelles se sont associées une sensation de brûlures au niveau de la langue avec apparition d'une ulcération du bord latéral de la langue gênant l'alimentation, saignant au moindre contact et ne s'améliorant pas malgré plusieurs traitements symptomatiques prescrits en ambulatoire. Tous ces symptômes s'associaient à une altération rapidement croissante de l'état général et une faiblesse des membres inférieurs avec paresthésies rendant la patiente grabataire.

A l'examen physique, la patiente était apyrétique, tachycarde à 102 battements / minute avec une pâleur cutanéomuqueuse et une pression artérielle à 120 / 80 mmHg. L'examen de la cavité buccale montrait des ulcérations au niveau du versant muqueux de la lèvre inférieure et une lésion ulcéro-bourgeonnante du bord latéral de la langue faisant 2 cm de grand axe (**Figure 1**). Les réflexes ostéotendineux étaient abolis aux membres inférieurs où on notait des œdèmes blancs, mous et gardant le godet ainsi que quelques lésions purpuriques. Il n'y avait pas d'altération de la sensibilité superficielle ni profonde. L'examen de la marge anale montrait de multiples ulcérations péri-anales ainsi que des lésions purpuriques et nécrotiques (**Figure 2**). L'examen des urines à la bandelette montrait la présence de protéinurie et d'hématurie à deux croix. Le reste de l'examen physique était normal.

A la biologie, il existait un syndrome inflammatoire biologique avec une VS à 70 la 1ère heure et une CRP à 110 mg /l. La numération formule sanguine montrait une hyperleucocytose à 15800 éléments / mm³ à prédominance de polynucléaires neutrophiles, sans hyperéosinophilie et une anémie normochrome normocytaire régénérative à 6.2 g/dl. On retrouvait également une insuffisance rénale rapidement progressive avec une créatinine passant de 373 à 443 micromol/l en 2 jours ainsi qu'une protéinurie à 1 g/24 heures. Le taux de prothrombine (TP) était à 45% sans cytolyse ni cholestase et avec un dosage normal du facteur V. La radiographie de thorax montrait de multiples opacités de condensation alvéolaire diffuses aux deux champs pulmonaires. Ces opacités, correspondaient au scanner thoracique (**Figure 3**), à des nodules intra-parenchymateux excavés associés à des plages en verre dépoli cadrant avec une hémorragie intra-alvéolaire et expliquant l'anémie retrouvée à la numération. Le reste de l'imagerie abdominale et pelvienne au niveau du scanner était normal. La rectoscopie montrait une muqueuse congestive siège d'ulcérations superficielles. Une biopsie de l'ulcération linguale était pratiquée montrant un remaniement inflammatoire non spécifique. La biopsie cutanée au niveau d'une lésion purpurique n'était pas également contributive, montrant des suffusions hémorragiques dermiques profondes

entourées de capillaires à endothélium légèrement turgescents sans lésions de vasculite ni de leucocytoclasie. Une PBR n'a pu être programmée devant la gravité du tableau clinique et le TP bas. Les paresthésies et la faiblesse des membres inférieurs à l'effort étaient expliquées par une neuropathie périphérique détectée à l'électromyogramme. Ainsi, devant l'hémorragie intra-alvéolaire à l'imagerie avec les nodules excavés, l'atteinte rénale, l'atteinte neurologique périphérique, l'hypothèse d'une vascularite systémique était très vraisemblable. La positivité des C-ANCA de spécificité anti-protéinase 3 confortait cette hypothèse et le diagnostic d'une granulomatose avec polyangéite était retenu. Le reste du bilan immunologique était par ailleurs négatif (AAN, cryoglobulinémie et sérologie des hépatites virales B et C).

Des bolus de méthypredisolone, à raison de 1g/jour pendant 3 jours, étaient administrés et relayés par une corticothérapie orale associée à des bolus d'endoxan à la dose de 500 mg prescrits initialement de façon bi-mensuelle puis toute les 3 semaines. L'évolution était marquée initialement par une régression des lésions cutanées et muqueuses, une reprise d'un meilleur état général ainsi qu'une amélioration partielle de la fonction rénale (créatinine à 148 micromol/l à un mois de traitement), ainsi qu'une normalisation de la radio thorax, mais secondairement, à 2 mois d'évolution, la patiente est décédée à la suite d'un sepsis à point de départ urinaire compliqué d'un état de choc septique.

Discussion

Nous rapportons l'observation d'une patiente de 57 ans, sans antécédents pathologiques notables, qui se présentait avec des rectorragies, des ulcérations péri-anales ainsi que buccales avec nécrose du bord latéral de la langue. L'anémie, l'aspect radiologique d'hémorragie intra-alvéolaire, l'insuffisance rénale rapidement progressive avec l'atteinte glomérulaire ainsi que la neuropathie périphérique ont fait penser à une vascularite systémique et notamment à une GPA, (maladie de Wegener). La positivité des C-ANCA venait renforcer cette hypothèse. Les manifestations cutanées sont fréquemment décrites au cours de cette vascularite et restent dominées par le purpura vasculaire nécrotique [4]. Ces manifestations peuvent cependant revêtir plusieurs aspects cliniques non spécifiques, s'intégrant le plus souvent à des formes actives de la maladie avec une atteinte multi-viscérale, mais elles sont rarement inaugurales [5]. Les aspects anatomopathologiques des lésions cutanées sont multiples et peuvent réaliser la triade caractéristique de la GPA : granulome tuberculoïde, nécrose et vascularite. Cette triade n'est cependant pas constante et la négativité des prélèvements biopsiques n'élimine pas le diagnostic [6]. L'atteinte ORL de la GPA est aussi fréquente et précoce mais c'est les atteintes nasales et sinusiennes qui prédominent [7]. Les manifestations buccales sont moins fréquentes et ne sont inaugurales que dans 2 % des cas [8]. La gingivite hyperplasique représente l'atteinte la plus évocatrice de la GPA [9]. La nécrose de la langue n'est rapportée qu'à travers quelques rares cas cliniques [8-10]. Concernant l'atteinte digestive, elle s'observe chez 5 à 11 % des patients [2,11], mais le caractère révélateur est également rare [12]. Les ulcérations anales sont de même très peu décrites dans la littérature [3, 13,14].

Conclusion

La particularité de cette observation est représentée par le caractère inaugural de certaines manifestations inhabituelles de la GPA et notamment les ulcérations muqueuses endo-buccales et anales ainsi que les rectorragies. Une analyse clinique fine des signes associés est importante pour un diagnostic et une prise en charge adéquate.

Conflits d'intérêts

Les auteurs ne déclarent aucun conflit d'intérêts.

Contributions des auteurs

Tous les auteurs ont contribué à la rédaction de ce rapport et ont lu et approuvé la version finale du manuscrit.

Figures

Figure 1: ulcération nécrotique du bord latéral de la langue

Figure 2: ulcérations péri-anales avec des lésions purpuriques infiltrées et nécrotiques

Figure 3: La radiographie de thorax montrait de multiples opacités de condensation alvéolaire diffuses aux deux champs pulmonaires. Ces opacités, correspondaient au scanner thoracique

Références

1. Karras A, Guiard E, Lévi C, Thervet E. Granulomatose avec polyangéite (maladie de Wegener). *Presse Med.* 2012; 41(10): 1014-1023. **PubMed | Google Scholar**
2. Pagnoux C, Guillevin L. Manifestations digestives des vascularites systémiques. *Rev Med Interne.* 2006 ; 27 : S56-S58. **PubMed | Google Scholar**
3. Haworth SJ, Pusey C D. Severe intestinal involvement in Wegener's granulomatosis. *Gut.* 1984 ; 25(11) : 1296-1300. **PubMed | Google Scholar**
4. Daoud M-S, Gibson L-E, De Remeé R-A, Specks U, El-Azhary R-A, Daniel Su W-P. Cutaneous Wegener's granulomatosis: Clinical, histopathologic, and immunopathologic features of thirty patients. *J Am Acad Dermatol.* 1994 Oct;31(4):605-12. **PubMed | Google Scholar**
5. Ben Ghorbel I, Sioud Dhrif A, Miled M, Houman MH. Atteintes cutanées révélatrices d'une granulomatose de Wegener. *Presse Med.* 2007; 36(4): 619 - 22. **PubMed | Google Scholar**
6. Francès C, Huong Du LT, Piette JC, Saada V, Boisnic S, Wechsler B et al. Wegener's Granulomatosis - Dermatological Manifestations in 75 Cases With Clinicopathologic Correlation. *Arch Dermatol.* 1994 Jul;130(7):861-7. **PubMed | Google Scholar**
7. Lio part X, Aumaître O, Kémény JL, Mom T, Gilain L. Les manifestations ORL précoces dans la granulomatose de Wegener. *Ann Otolaryngol Chir Cervicofac.* 2002 Dec;119(6):330-6. **PubMed | Google Scholar**
8. Carter L M, Brizman E. Lingual infarction in Wegener's Granulomatosis: A case report and review of the literature. *Head Face Med.* 2008 Aug 21;4:19. **PubMed | Google Scholar**
9. Lilly J, Todd J, Lew D, Vincent S, Lilly G. Wegener's granulomatosis presenting as oral lesions: A case report. *Oral Surg Oral Med Oral Pathol Oral Radiol Endod.* 1998 Feb;85(2):153-7. **PubMed | Google Scholar**
10. Bachmeyer C, Petitjean B, Testart F, Richecoeur J, Ammouri W, Blum L. Lingual necrosis as the presenting sign of Wegener's granulomatosis. *Clin Exp Dermatol.* 2006; 31(2): 321-2.. **PubMed | Google Scholar**
11. Pagnoux C. Manifestations digestives et ischémie mésentérique au cours des vascularites systémiques. *Colon Rectum.* 2010 ; 4(1): 34-41. **PubMed | Google Scholar**
12. Pagnoux C, Mahr A, Cohen P, Guillevin L. Presentation and outcome of gastrointestinal involvement in systemic necrotizing vasculitides: analysis of 62 patients with polyarteritis nodosa, microscopic polyangiitis, Wegener granulomatosis, Churg-Strauss syndrome, or rheumatoid arthritis-associated vasculitis. *Medicine (Baltimore).* 2005; 84(2):115-28. **PubMed | Google Scholar**
13. Aymard B, Bigard MA, Thompson H, Schmutz JL, Finet JF, Borrelly J. Perianal ulcer: an unusual presentation of Wegener's granulomatosis - Report of a case. *Dis Colon Rectum.* 1990 May;33(5):427-30. **Google Scholar**
14. De Lajarte-Thirouard A-S, Decaux O, Siproudhis L, Turlin B. Une ulcération anale inhabituelle. *Ann Pathol.* 2007 ; 27 (1) : 57-58. **PubMed | Google Scholar**

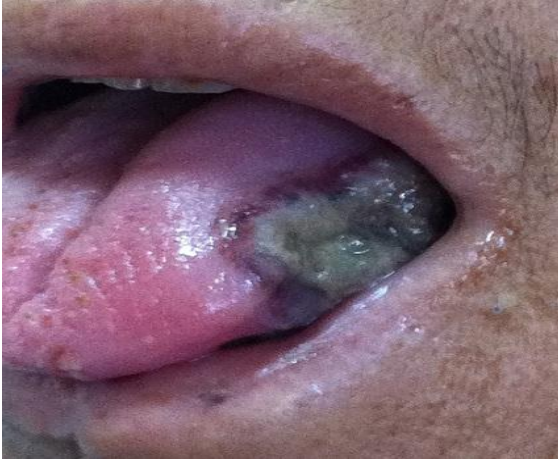

Figure 1: ulcération nécrotique du bord latéral de la langue

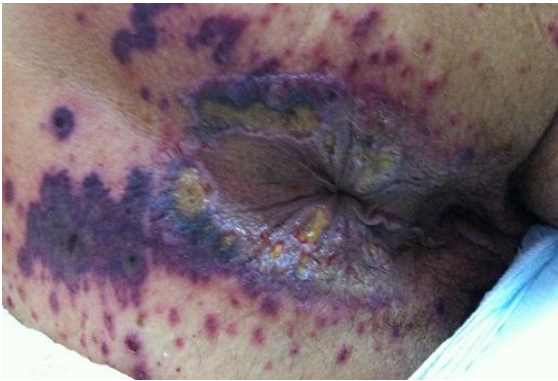

Figure 2: ulcérations péri-anales avec des lésions purpuriques infiltrées et nécrotiques

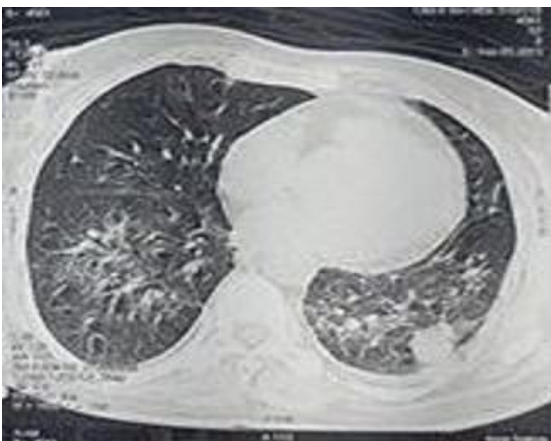


Figure 3: Coupe transversale d'une TDM thoracique montrant des plages étendues en verre dépoli avec une lésion nodulaire