

Case report

Anévrysme ventriculaire gauche et communication interventriculaire compliquant un infarctus du myocarde

Mohammed Belkhadir^{1,*}, Younes MoutakiAllah¹, Zainab Raissouni¹, Abdessamad Abdou¹, Mehdi Bamous¹, Fouad Nya¹, Nouredine Atmani¹, Mahdi Ait Houssa¹, Youssef El Bekkali¹, Abdellatif Boulahya¹

¹Service de Chirurgie Cardiovasculaire Hôpital Militaire d'Instruction, Mohammed V- Université Mohamed V Souissi, Rabat, Maroc

^{*}Corresponding author: Belkhadir Mohammed, Service de Chirurgie Cardiovasculaire Hôpital Militaire d'Instruction, Mohammed V- Université Mohamed V Souissi, Rabat, Maroc

Key words: Infarctus du myocarde, anévrysme ventriculaire gauche, communication inter ventriculaire

Received: 20/07/2013 - Accepted: 23/03/2014 - Published: 28/04/2014

Abstract

L'association d'une communication interventriculaire post infarctus du myocarde et d'un anévrysme du ventricule gauche chez un même patient est extrêmement rare et survient habituellement durant la première semaine qui suit un infarctus du myocarde. Nous rapportons le cas insolite d'un patient âgé de 63 ans, admis pour choc cardiogénique en rapport avec une communication inter ventriculaire apicale et un anévrysme ventriculaire gauche causés par un infarctus du myocarde antérieur. La correction chirurgicale a consisté en une fermeture du défaut septal par un patch en dacron via une ventriculotomie gauche associée à une anévrysectomie et un mono pontage coronaire. Cette observation illustre d'une part la rareté de l'association communication inter ventriculaire-anévrysme ventriculaire gauche post infarctus du myocarde, et d'autre part l'efficacité du traitement chirurgical qui reste la seule option salvatrice pour cette pathologie.

Pan African Medical Journal. 2014; 17:321 doi:10.11604/pamj.2014.17.321.3123

This article is available online at: <http://www.panafrican-med-journal.com/content/article/17/321/full/>

© Mohammed Belkhadir et al. The Pan African Medical Journal - ISSN 1937-8688. This is an Open Access article distributed under the terms of the Creative Commons Attribution License (<http://creativecommons.org/licenses/by/2.0>), which permits unrestricted use, distribution, and reproduction in any medium, provided the original work is properly cited.

Introduction

Les complications mécaniques de l'infarctus du myocarde (IDM) sont redoutables, et surviennent volontiers suite à un IDM transmural. La communication inter ventriculaire (CIV) post infarctus survient habituellement dans la semaine qui suit l'épisode inaugural. Son incidence globale est de 1 à 3% ; elle est généralement associée à une mortalité élevée. Les anévrysmes ventriculaires gauches ont une incidence de 3. 5 à 38% ; leur survenue a été décrite pour la première fois en 1757 par John Hunter. La présence simultanée d'une CIV et d'un anévrysme du ventricule gauche (VG) chez un même patient est extrêmement rare et survient habituellement durant la première semaine qui suit l'IDM. La chirurgie reste la seule option thérapeutique valable.

Patient et observation

Mr E. K, patient âgé de 63 ans, tabagique chronique et diabétique type 2, a été admis aux urgences de l'hôpital militaire de Rabat dans un tableau de choc cardiogénique réfractaire avec une hypotension artérielle systémique, des marbrures au niveau des extrémités, un pouls filant avec une dyspnée stade III de la NYHA et un angor instable, cinq semaines après la survenue d'un IDM antérieur non thrombolysé ; associé à un souffle holosystolique au bord gauche du sternum irradiant à l'apex et des râles crépitants au niveau des deux champs pulmonaires. Devant l'instabilité hémodynamique du patient, il a été admis en unité de soins intensifs avec pose d'une voie veineuse centrale jugulaire et d'un cathéter de pression artérielle invasive.

La radiographie thoracique a retrouvé une cardiomégalie avec un index cardiothoracique à 60% et un arc inférieur gauche globuleux avec une pointe sous diaphragmatique. L'électrocardiogramme s'est inscrit en rythme régulier sinusal avec des ondes Q de nécrose en antérieur. L'échocardiographie transthoracique a objectivé une akinésie apicale et inféro-septale du VG avec une dysfonction systolique du ventricule gauche (fraction d'éjection estimée à 38%) ; ainsi qu'une CIV musculaire restrictive de 18mm au niveau du segment apical de la paroi inféro-septale partiellement colmatée par les trabécules du ventricule droit (flux estimé à 4,18m/s) (**Figure 1**) , et un large anévrysme apical du VG mesurant environ 60mm de diamètre longitudinal (**Figure 2, Figure 3**), avec des pressions de remplissage ventriculaire gauche élevées. La coronarographie a retrouvé des sténoses étagées du segment moyen de l'artère inter ventriculaire antérieure(IVA), une occlusion du segment apical de l'IVA, ainsi que des sténoses étagées et serrées de la seconde portion de la coronaire droite.

Le patient a été opéré en urgence en raison de l'instabilité hémodynamique. L'induction anesthésique a été réalisée sous support isotrope positif à base de dobutamine à raison de 10gamma/kg. min et d'adrénaline à la dose de 0. 02gamma/kg. min, ainsi qu'une assistance circulatoire par ballon de contre pulsion intra-aortique (BCPIA). La voie d'abord a été une sterno-péricardotomie médiane verticale avec abord de la jambe droite pour prélèvement de la veine saphène interne. La circulation extracorporelle(CEC) a été menée en hypothermie modérée à 32°C et hémodilution partielle, entre une canule aortique au pied du tronc artériel brachio-céphalique et deux canules caves ainsi qu'une canule de décharge ventriculaire gauche via la veine pulmonaire supérieure droite. La protection myocardique a été assurée par une

cardioplégie cristalloïde antérograde. La durée de CEC était de 220min et celle du clampage aortique était de 114 min.

La correction chirurgicale a consisté en une ventriculotomie de 7 cm au milieu de la zone anévrysmale parallèle à l'IVA, avec résection des tissus nécrosés. On retrouve une CIV apicale avec des bords friables et nécrosés, qui a été fermée par un patch en dacron cousu par une couronne de points en U patchés (**Figure 4**) . En raison du caractère oblongue de l'anévrysme du VG, de la taille assez généreuse de la cavité résiduelle et de la situation des piliers mitraux, on a opté pour la technique de résection linéaire avec fermeture directe des berges anévrysmales par des points séparés en U appuyés sur 2 attelles en téflon renforcée par un double surjet d'hémostase au fil monobrin (**Figure 5**), avec un encollage des sutures. Par la suite, on a réalisé un pontage aorto-coronaire sur la coronaire droite par une veine saphène interne, tandis que l'IVA était prise dans l'anévrysme.

La sortie de CEC était difficile et les suites opératoires ont été marquées par la survenue d'un état de choc hémodynamique ayant nécessité le maintien d'une assistance mécanique par BCPIA et d'un support isotrope positif par dobutamine (15gamma/kg. min), adénaline(0. 08gamma/kg. min) et noradrénaline(0. 5ug/kg. min). Le séjour en réanimation a duré dix jours Le contrôle échocardiographique s'est révélé tout à fait satisfaisant avec un patch de CIV étanche et des pressions de remplissage qui se sont normalisées (**Figure 6**).

Discussion

Les complications de l'IDM sont nombreuses et constituent toute la gravité de la maladie coronaire. L'association d'une CIV et d'un anévrysme ventriculaire gauche, retrouvée chez notre patient, constitue une complication rarissime et fortement létale nécessitant une prise en charge chirurgicale urgente [1]. L'incidence de cette complication a été évaluée entre 1 % et 2 % des IDM, mais elle est responsable de 5 % des décès en phase aiguë d'infarctus [1]. Son incidence actuelle est moindre (0,2 %) dans l'étude GUSTO-I étudiant le bénéfice d'une thrombolyse précoce dans les IDM aigus [2]. Les CIV peuvent apparaître dans un délai de quelques heures à une semaine après la nécrose, avec une majorité entre le deuxième et quatrième jours [2,3]. Ce délai est, néanmoins, de cinq semaines chez notre patient.

L'échocardiographie transthoracique est l'examen de choix dans le diagnostic et l'évaluation des CIV post infarctus avec une sensibilité et une spécificité très élevées [4]. Sa prise en charge est chirurgicale, avec la difficulté de réparation à partir de tissus infarctés fragiles. Deux attitudes sont généralement adoptées : une réparation différée de 6 à 8 semaines après l'IDM afin de réaliser une réparation sur des tissus cicatriciels plus solides et ce en cas de stabilité hémodynamique et de CIV de petite taille ; ou encore, une réparation en urgence du fait de l'instabilité hémodynamique du patient. [5] Selon les recommandations de l'American College of Cardiology/American Heart Association (ACC-AHA, recommandation classe I) [5], la réparation chirurgicale ne doit pas être différée, quel que soit l'état clinique du patient.

Malgré une prise en charge adéquate, le pronostic de cette pathologie est sombre, avec une mortalité estimée à 30%. Les facteurs pronostiques sont principalement représentés par la pression artérielle systémique, la pression de l'oreillette droite et la durée de circulation extracorporelle(CEC). [6] Les premières interventions d'un anévrysme ventriculaire ont été décrites en 1944

par Beck [7], qui réalisait un renforcement externe de la paroi anévrismale par l'aponévrose du fascia lata. La première réparation d'un anévrisme par suture linéaire directe sous CEC est décrite par Cooley et al. [8] en 1958. Ce sont les travaux de Dor et al. [9] et Jatene [10] sur l'importance de conserver une cinétique et une géométrie ventriculaires elliptiques qui ont permis de développer la réparation du VG. L'incidence des anévrismes du VG est estimée à 7,6 % dans l'étude CASS [11]. Elle est certainement moindre à l'heure actuelle grâce à la reperfusion précoce des infarctus (thrombolyse, angioplastie) et l'utilisation des inhibiteurs de l'enzyme de conversion, qui agissent respectivement sur la phase initiale de formation anévrismale et le remodelage tardif post infarctus du VG.

En ce qui concerne la revascularisation myocardique associée à la cure chirurgicale de la complication de l'IDM, les avis sont partagés. Les pontages associés à une chirurgie en urgence pour CIV et anévrysme du VG n'augmentent pas la morbidité et la mortalité hospitalières [12-14]. En revanche, certains auteurs ne préconisent pas cette chirurgie associée du fait de l'absence de bénéfice à moyen terme [13] alors que d'autres rapportent une amélioration de la survie à moyen terme [12, 14]. Notre patient est unique en ce sens qu'il a présenté une double complication mécanique de l'IDM cinq semaines après l'épisode inaugural sans aucune preuve d'une récurrence infarctoïde.

Conclusion

L'association d'une CIV et d'un infarctus du VG est une entité rare et se produit habituellement dans les deux semaines qui suivent un IDM. Cependant, et ce qui est le cas de notre patient, ces complications peuvent survenir plusieurs semaines après. Un diagnostic rapide et une prise en charge chirurgicale urgente améliore considérablement le pronostic du patient.

Conflits d'intérêts

Les auteurs ne déclarent aucun conflit d'intérêts.

Contributions des auteurs

Tous les auteurs ont contribué à la réalisation de ce travail. Les auteurs ont également lu et approuvé la version finale du manuscrit.

Figures

- Figure 1:** coupe 4 cavités à l'ETT montrant une CIV apicale
Figure 2: coupe parasternal grand axe à l'ETT montrant un anévrysme ventriculaire gauche
Figure 3: coupe parasternal petit axe à l'ETT montrant un volumineux anévrysme du VG
Figure 4: Vue opératoire : exposition d'une CIV apicale après ventriculotomie gauche
Figure 5: Vue opératoire : fermeture de l'anévrysme du VG sur 2 attelles en téflon renforcé par un sujet continu
Figure 6: ETT de contrôle : coupe apicale 4 cavités montrant la fermeture de la CIV

Références

1. Madsen JC, Daggett Jr WM. Repair of post-infarction ventricular septal defects. *SeminThoracCardiovascSurg.* 1998;10:117-27. **PubMed | Google Scholar**
2. Crenshaw BS, Granger CB, Birnbaum Y, Pieper KS, Morris DC, Kleiman NS, et al. Risk factors, angiographic patterns, and outcomes in patients with ventricular septal defect complicating acute myocardial infarction; GUSTO-I (Global Utilization of Streptokinase and TPA for Occluded Coronary Arteries) Trial Investigators. *Circulation.* 2000 Jan 4-11;101(1):27-32. **PubMed | Google Scholar**
3. Menon V, Webb JG, Hillis LD, Sleeper LA, Abboud R, Dzavik V, et al. Outcome and profile of ventricular septal rupture with cardiogenic shock after myocardial infarction: a report from the SHOCK Trial Registry: Should we emergently revascularize Occluded Coronaries in cardiogenic shock? *J Am Coll Cardiol.* 2000;36(3):1110-6. **PubMed | Google Scholar**
4. Lazopoulos G, Manns-kantartzis M, Kantartzis. Giant Left Ventricular Aneurysm and Intraventricular Septal Defect After Silent Myocardial Infarction. *Hellenic J Cardiol.* 2009 Mar-Apr;50(2):142-3. **PubMed | Google Scholar**
5. Ryan TJ, Antman EM, Brooks NH, Califf RM, Hillis LD, Hiratzka LF, et al. 1999 update: ACC/AHA guidelines for the management of patients with acute myocardial infarction: A report of the American College of Cardiology/American Heart Association Task Force on Practice Guidelines (Committee on Management of Acute Myocardial Infarction). *J Am Coll Cardiol.* 1999;34(3):890-911. **PubMed | Google Scholar**
6. M Rachko et al. Late Occurrence as Complications of an Acute Myocardial Infarction: Ventricular Septal Defect and Left Ventricular Aneurysm. *Jpn Heart J.* 2000; 41(6): 773-779. **PubMed | Google Scholar**
7. Beck CS. Operation for aneurysm of the heart. *Ann Surg.* 1944;120(1): 34-40. **PubMed | Google Scholar**
8. Cooley DA, Collins HA, Morris GC. Ventricular aneurysm after myocardial infarction: Surgical excision with use of temporary cardiopulmonary bypass. *J Am Med Assoc.* 1958 May 31;167(5):557-60. **PubMed | Google Scholar**
9. Dor V, Saab M, Coste P, Kornaszewska M, Montiglio F. Left ventricular aneurysm: a new surgical approach. *Thorac Cardiovasc Surg.* 1989;37(1):11-. **PubMed | Google Scholar**
10. Jatene AD. Left ventricular aneurysmectomy: Resection or reconstruction. *J Thorac Cardiovasc Surg.* 1985 Mar;89(3):321-31. **PubMed | Google Scholar**
11. Faxon DP, Ryan TJ, Davis KB, et al. Prognostic significance of angiographically documented left ventricular aneurysm: the Coronary Artery Surgery Study (CASS). *Am J Cardiol.* 1982 Jul;50(1):157-64. **PubMed | Google Scholar**
12. Muehrcke DD, Daggett WM Jr, Buckley MJ, Akins CW, et al. Postinfarct ventricular septal defect repair: effect of coronary artery bypass grafting. *Ann Thorac Surg.* 1992 Nov;54(5):876-82; discussion 882-3. **PubMed | Google Scholar**

13. Dalrymple-Hay MJR, Langley SM, Sami SA et al. Should coronary artery bypass grafting be performed at the same time as repair of a post infarction ventricular septal defect? Eur J Cardiothorac Surg. 1998 Mar;13(3):286-92. [PubMed](#) | [Google Scholar](#)

14. Barker TA, Ramnarine IR, Woo EB, Grayson AD, Au J, Fabri BM, Bridgewater B, Grotte GJ. Repair of post-infarct ventricular septal defect with or without coronary artery bypass grafting in the northwest of England: a 5-year multi-institutional experience. Eur J Cardiothorac Surg. 2003 Dec;24(6):940-6. [PubMed](#) | [Google Scholar](#)

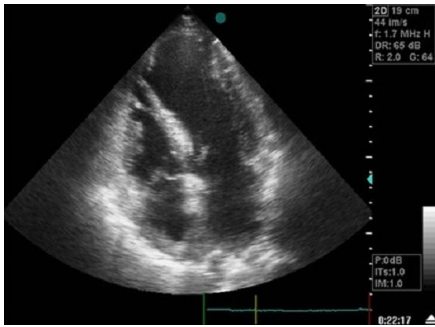


Figure 1: coupe 4 cavités à l'ETT montrant une CIV apicale

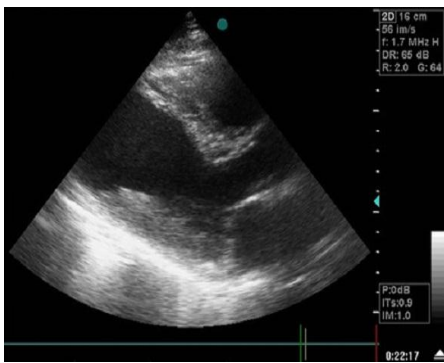

Figure 2: coupe parasternal grand axe à l'ETT montrant un anévrisme ventriculaire gauche

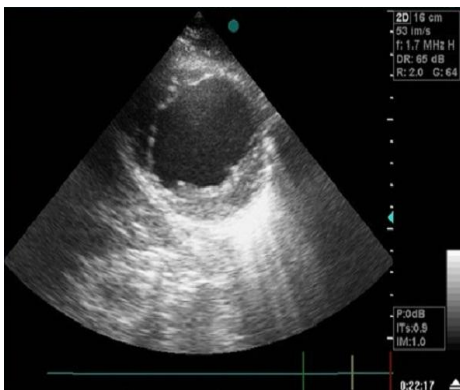

Figure 3: coupe parasternal petit axe à l'ETT montrant un volumineux anévrisme du VG

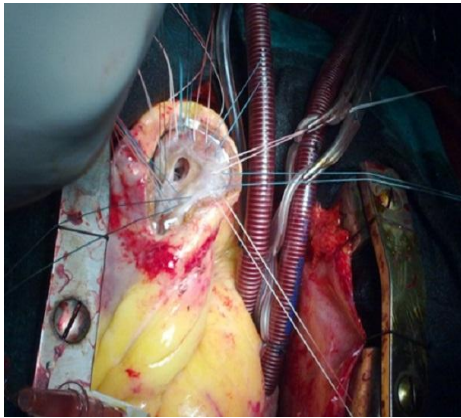


Figure 4: Vue opératoire : exposition d'une CIV apicale après ventriculotomie gauche

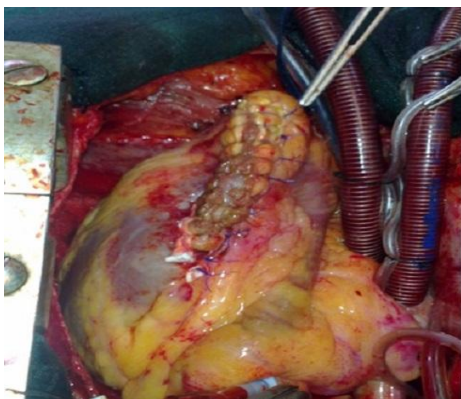


Figure 5: Vue opératoire : fermeture de l'anévrisme du VG sur 2 attelles en téflon renforcé par un sujet continu

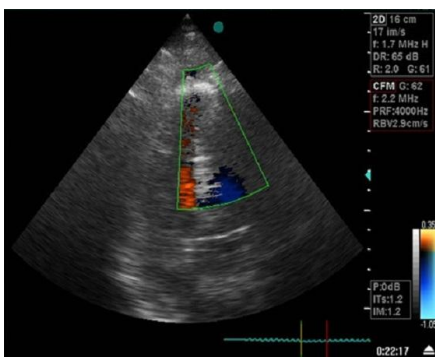


Figure 6: ETT de contrôle : coupe apicale 4 cavités montrant la fermeture de la CIV