

Images in medicine

Corps étranger intra-rectal: médecine traditionnelle ou trouble de comportement?

Pierlesky Elion Ossibi^{1,&}, Khalid Mazaz¹

¹Service de Chirurgie Viscérale B, CHU Hassan II, Fès, Maroc

[&]Corresponding author: Pierlesky Elion Ossibi, Service de Chirurgie Viscérale B, CHU Hassan II, Fès, Maroc

Key words: Corps étranger, rectum, médecine traditionnelle, trouble de comportement

Received: 17/03/2014 - Accepted: 06/04/2014 - Published: 08/04/2014

Image en médecine

L'insertion de corps étranger (CE) par l'anus est devenue un motif assez fréquent de consultation aux urgences. Cette introduction du CE est rarement accidentelle et se voit surtout dans le cadre d'actes sexuels et/ou parfois criminels survenant sur un terrain de trouble du comportement. Le sexe masculin est le plus concerné et l'admission aux urgences ne se voit qu'en cas d'échec d'extraction à domicile ou de survenue de complications (perforation, péritonite ou syndrome occlusif). Le traitement consiste à l'extraction du CE par la voie anale avec ou sans anesthésie. Il s'agit d'un patient de 50 ans, suivi pour des hémorroïdes récidivantes sous traitement et compliquées d'un prolapsus hémorroïdaire, admis aux urgences pour la prise en charge d'un CE intra-rectal. Les circonstances de cet incident sont particulières : en effet, dans le cadre d'une "auto-médication superstitieuse", le patient s'est mis en intra-rectal un

corps étranger (du caoutchouc) refoulant ainsi les hémorroïdes. L'évolution a été marquée par le piégeage du CE avec douleurs intenses. L'abdomen sans préparation réalisé aux urgences a objectivé le niveau du CE et l'extraction s'est faite sous sédation avec une bonne évolution et un suivi en gastrologie avec une consultation psychiatrique n'objectivant pas d'anomalie.

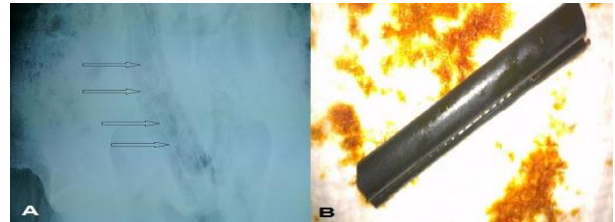


Figure 1: A) abdomen sans préparation montrant le corps étranger intra rectal; B) Corps étranger après extraction

Pan African Medical Journal. 2014; 17:254 doi:10.11604/pamj.2014.17.254.4199

This article is available online at: <http://www.panafrican-med-journal.com/content/article/17/254/full/>

© Pierlesky Elion Ossibi et al. The Pan African Medical Journal - ISSN 1937-8688. This is an Open Access article distributed under the terms of the Creative Commons Attribution License (<http://creativecommons.org/licenses/by/2.0>), which permits unrestricted use, distribution, and reproduction in any medium, provided the original work is properly cited.