

## Images in medicine

### Mélanocytose oculopalpébrale ou naevus d'Ota

Hakima Elouarradi<sup>1,&</sup>, Rajae Daoudi<sup>1</sup>

<sup>1</sup>Université Mohammed V Souissi, Service d'Ophtalmologie A de l'hôpital des spécialités, Centre Hospitalier Universitaire, Rabat, Maroc

<sup>&</sup>Corresponding author: Hakima Elouarradi, Université Mohammed V Souissi, Service d'Ophtalmologie A de l'hôpital des spécialités, Centre Hospitalier Universitaire, Rabat, Maroc

Key words: Naevus d'Ota, naevus fusco-caeruleus, iris

Received: 04/11/2013 - Accepted: 01/12/2013 - Published: 27/03/2014

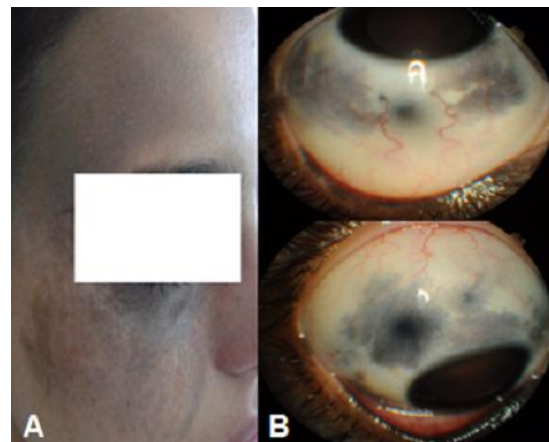
**Pan African Medical Journal. 2014; 17:231 doi:10.11604/pamj.2014.17.231.3540**

This article is available online at: <http://www.panafrican-med-journal.com/content/article/17/231/full/>

© Hakima Elouarradi et al. The Pan African Medical Journal - ISSN 1937-8688. This is an Open Access article distributed under the terms of the Creative Commons Attribution License (<http://creativecommons.org/licenses/by/2.0>), which permits unrestricted use, distribution, and reproduction in any medium, provided the original work is properly cited.

#### Image en médecine

Le naevus d'Ota ou naevus fusco-caeruleus ophtalmo-maxillaris est une hyperpigmentation gris bleutée, voire brunâtre ou ardoisée unilatérale du visage dans le territoire cutané des 1<sup>ère</sup> et 2<sup>ème</sup> branches du nerf trijumeau. Il est plus fréquemment retrouvé chez les Asiatiques et les Noirs, rare chez les Européens. Les femmes sont près de cinq fois plus susceptibles d'être touchées que les hommes. Il est présent dès la naissance, mais il peut apparaître plus tardivement dans la puberté. Il s'accompagne fréquemment d'une pigmentation oculaire touchant la sclérotique, la conjonctive, l'iris, la choroïde et la papille. Le glaucome chronique et La transformation en mélanome malin sont les risques principaux de cette pathologie justifiant une surveillance régulière. Les lésions cutanées peuvent être traitées sans séquelles cicatricielles par laser déclenché. Ce traitement nécessite en général de trois à une dizaine de séances. Nous rapportons le cas d'une patiente de 14 ans, sans antécédants particuliers présentant une mélanocytose oculopalpébrale congénitale. L'acuité visuelle est à 10/10. Le tonus oculaire est normal à 16 mmhg en ODG. L'examen du segment antérieur objective des lésions sclérales pigmentées sur 360°, un iris et un angle iridocornéen hyper pigmentés à la gonioscopie, et le fond d'oeil est normal. Un champ visuel est normal. Patiente est toujours suivie en consultation pour surveillance ophtalmologique régulière.



**Figure 1:** A) Mélanose oculopalpébrale; B) Iris hyperpigmenté, lésions pigmentées sclérales sur 360°